



Универзитет у Крагујевцу
Факултет медицинских наука
Основне струковне студије
Катедра за Хистологију и ембриологију

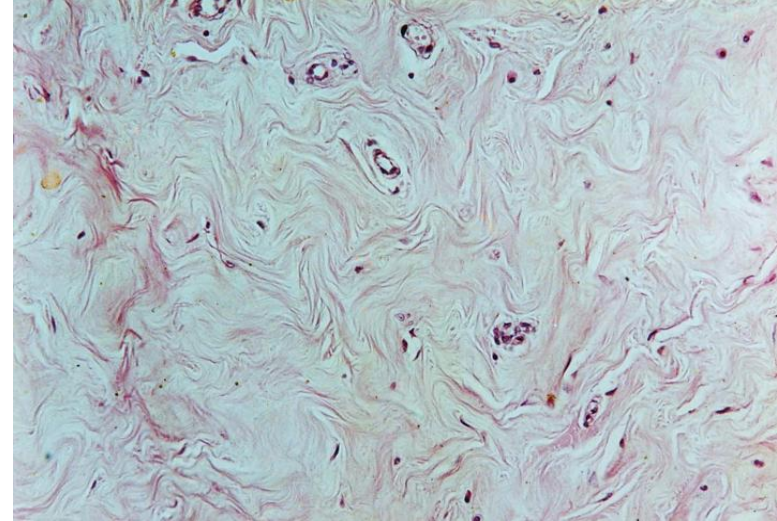
ВЕЗИВНО ТКИВО

трећа недеља наставе

ВЕЗИВНО ТКИВО

- Повезује остала ткива у веће морфофункционалне целине – органе и системе органа.
- Састав везивног ткива:
 - 1. Ћелије**
 - 2. Екстрацелуларни матрикс**
 - а) основна супстанца
 - б) протеинска влакна
 - колагена
 - еластична
 - ретикуларна.

Везивно ткиво



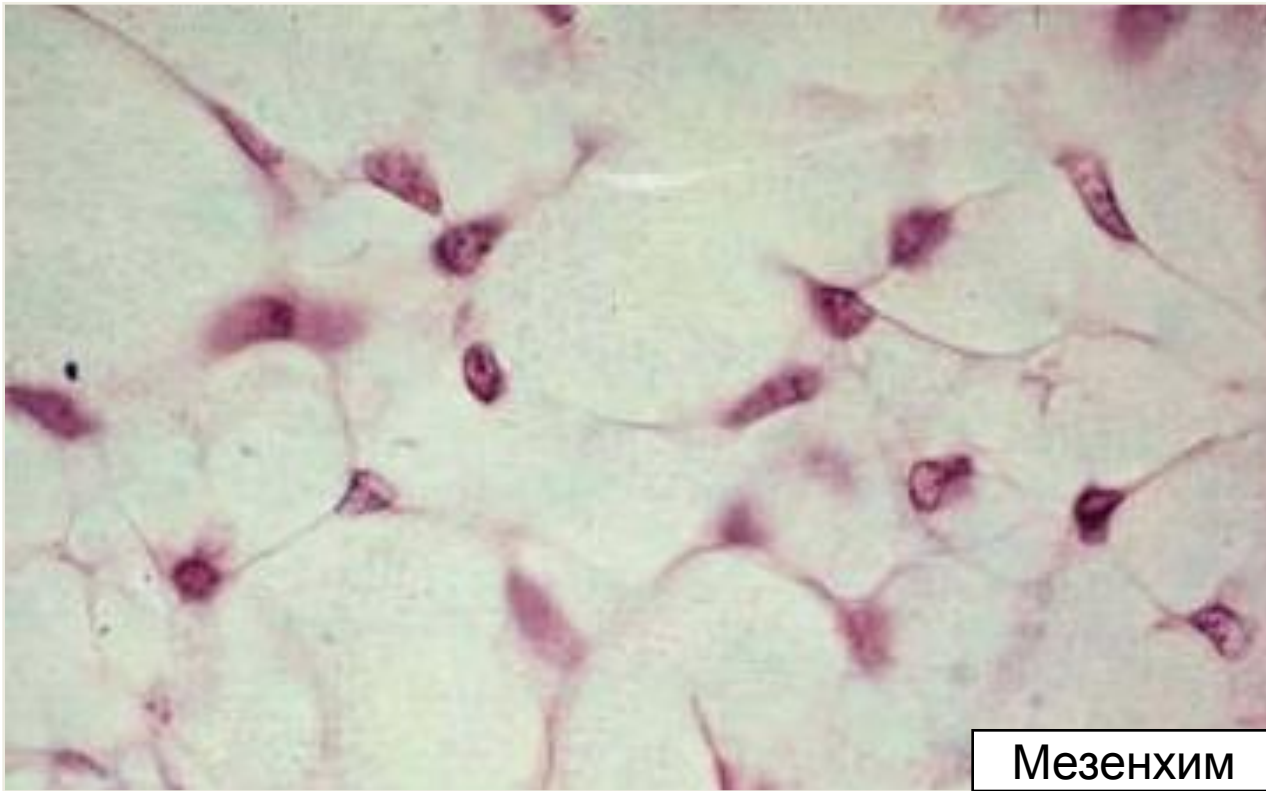
- У већини везивних ткива преовлађује **ванћелијски матрикс**, мада су у неким ткивима доминантне **ћелије**.
- Поједина ткива садрже само један тип **ћелија**, док је у већини ткива присутно више ћелијских типова.
- **Основна супстанца** може бити течна, вискозна или минерализована.
- **Влакна** су у неким ткивима густа, у другим ређа, док их у трећим ткивима нема.

Основне улоге везивног ткива

1. Пружа потпору органима формирањем њихове строме
2. Омогућава размену гасова и метаболита
3. Обезбеђује репарацију оштећених ткива
4. Учествоје у одбрани организма путем:
 - фагоцитозе
 - продукције имуноглобулина
 - продукције медијатора запаљења.

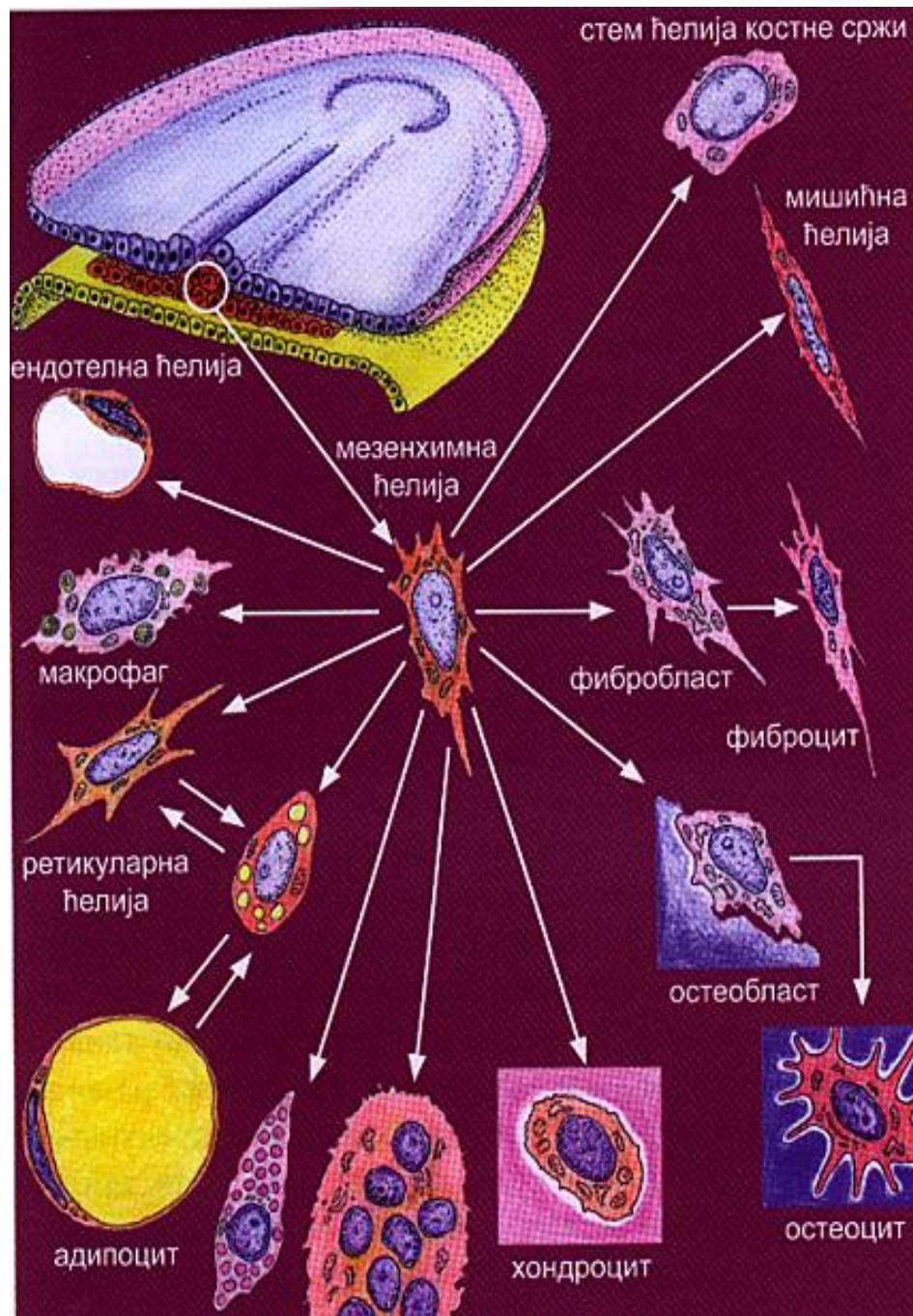
Порекло везивних ткива

Сва везивна ткива потичу од ембрионалног везивног ткива – мезенхима.



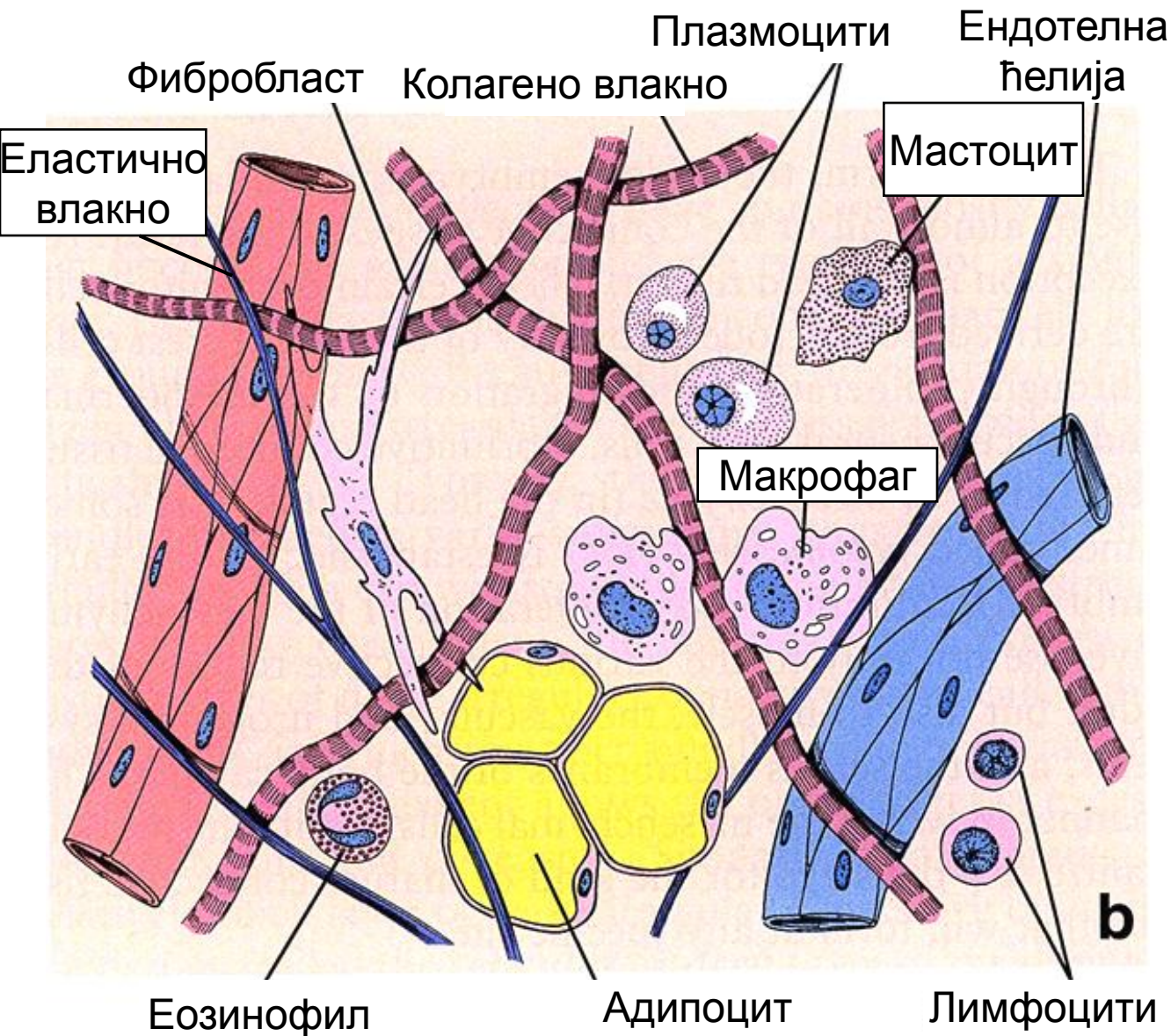
Мезенхим

Мезенхимска ћелија



- Стем ћелија коштане сржи (ћелије крви)
- Фибробласт и фиброцит
- Макрофаг
- Ретикуларна ћелија
- Адипоцит
- Мастоцит
- Остеобласт и остеоцит
- Остеокласт
- Хондробласт и хондроцит.

Састав везивног ткива (шематски приказ)



Ћелије

Ванћелијски матрикс

- основна супстанца
- протеинска влакна.

ЋЕЛИЈЕ ВЕЗИВНОГ ТКИВА

Ћелије везивног ткива

```
graph TD; A[Ћелије везивног ткива] --> B[Фиксне (мирујуће)]; A --> C[Мобилне (лутајуће)];
```

Фиксне (мирујуће)

Фиброцити

Хондроцити

Остеоцити

Адипоцити

Одонтобласти

Мезенхимске ћелије

Ретикуларне ћелије

Мобилне (лутајуће)

Леукоцити

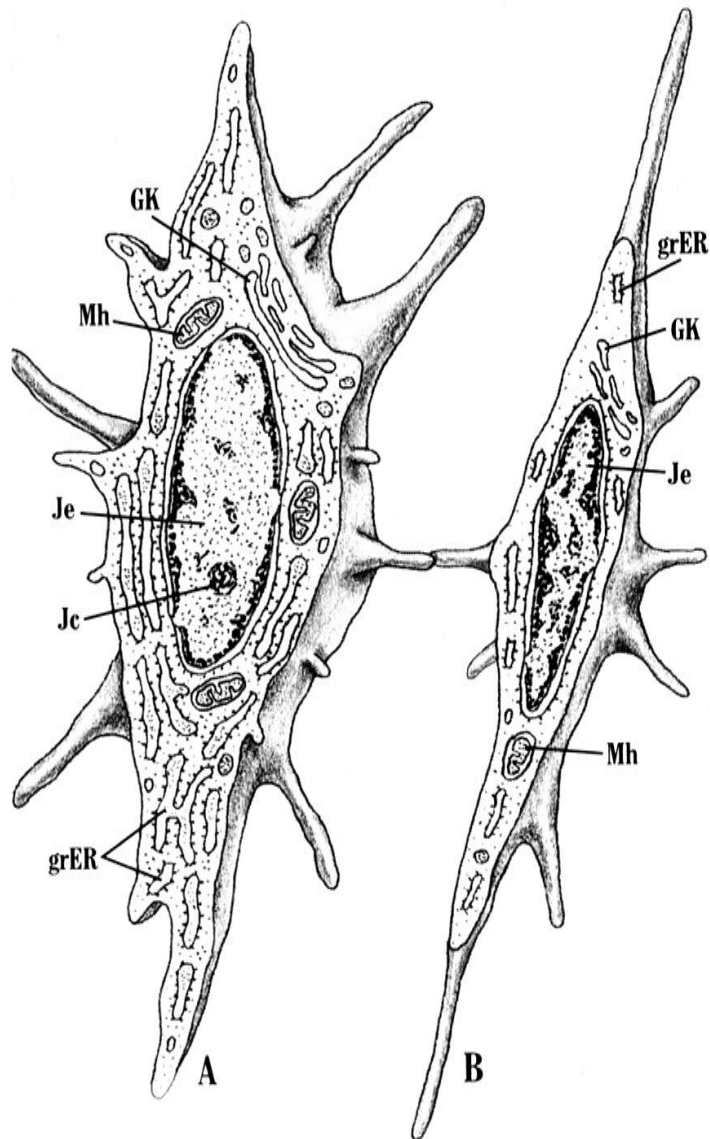
- неутрофилни гранулоцити
- еозинофилни гранулоцити
- базофилни гранулоцити
- моноцити
- лимфоцити

Макрофаги

Плазмоцити

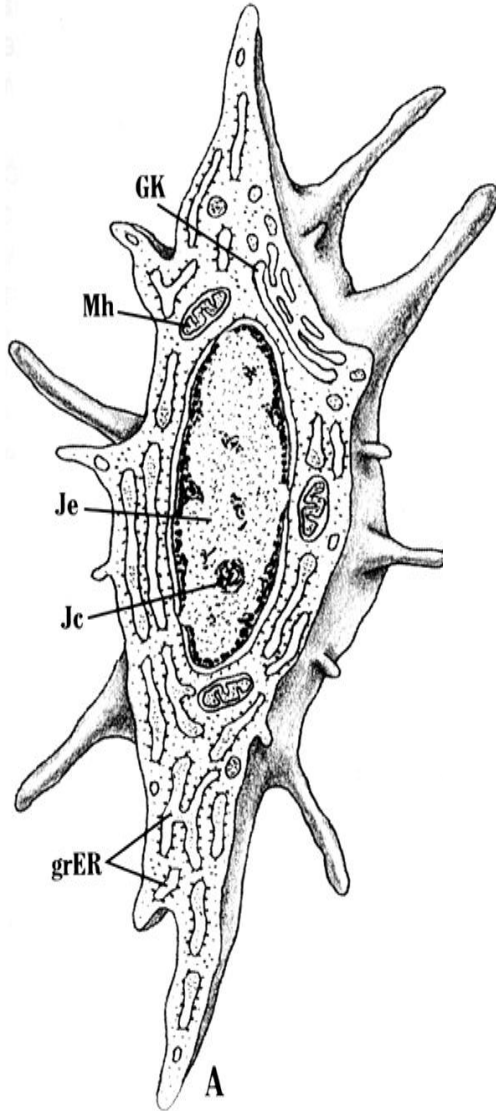
Мастоцити

Фибробласт и фиброцит

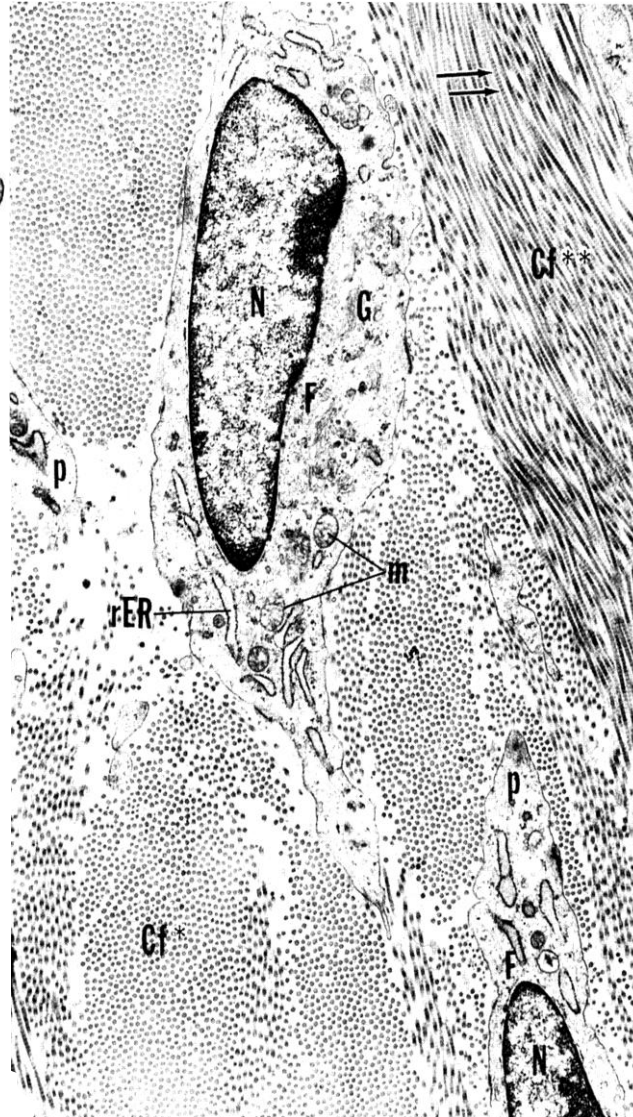


- **Фибробласт** је фиксна ћелија, присутна у слузном, растреситом и густом везиву.
- Фибробласт је активна, а фиброцит мирујућа (неактивна) форма ћелије.
- Улога фибробласта: ствара везивна влакна и основну супстанцу.
- **Фибробласт** има бројне продужетке, светло једро, базофилну цитоплазму, добро изражен грЕР и Голџијев апарат.
- **Фиброцит** има спљоштен облик, тамно једро, еозинофилну цитоплазму, слабо развијене органеле.
- Фиброцит може да се реактивира у фибробласт што се дешава у случајевима регенерације ткива.

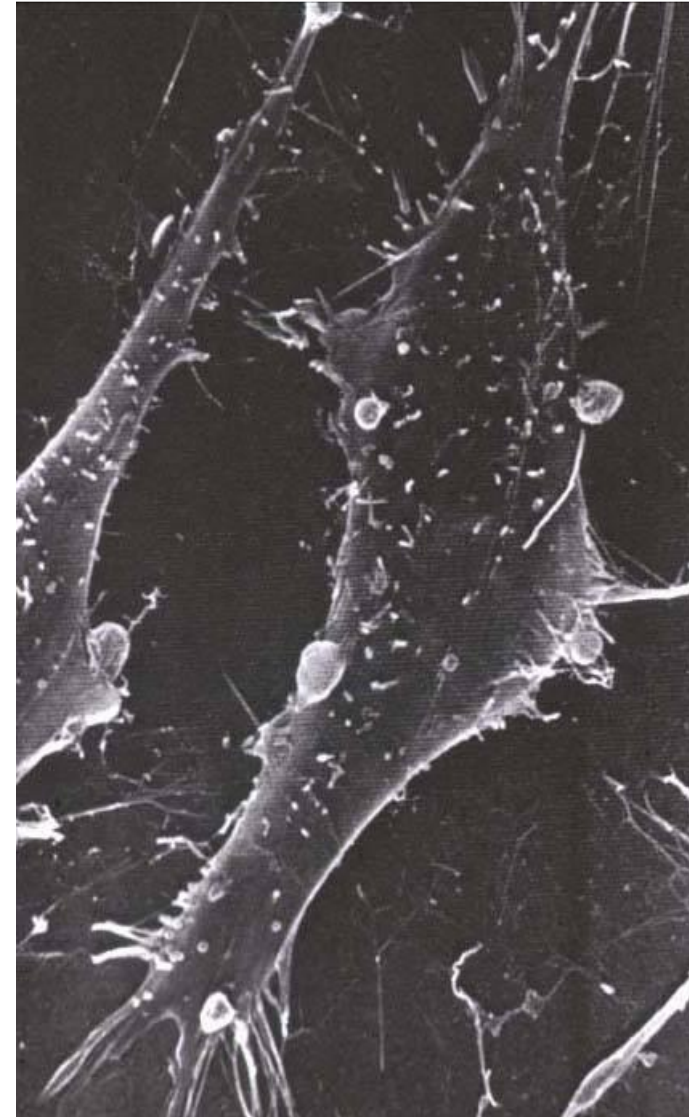
Фибробласт



Шематски приказ

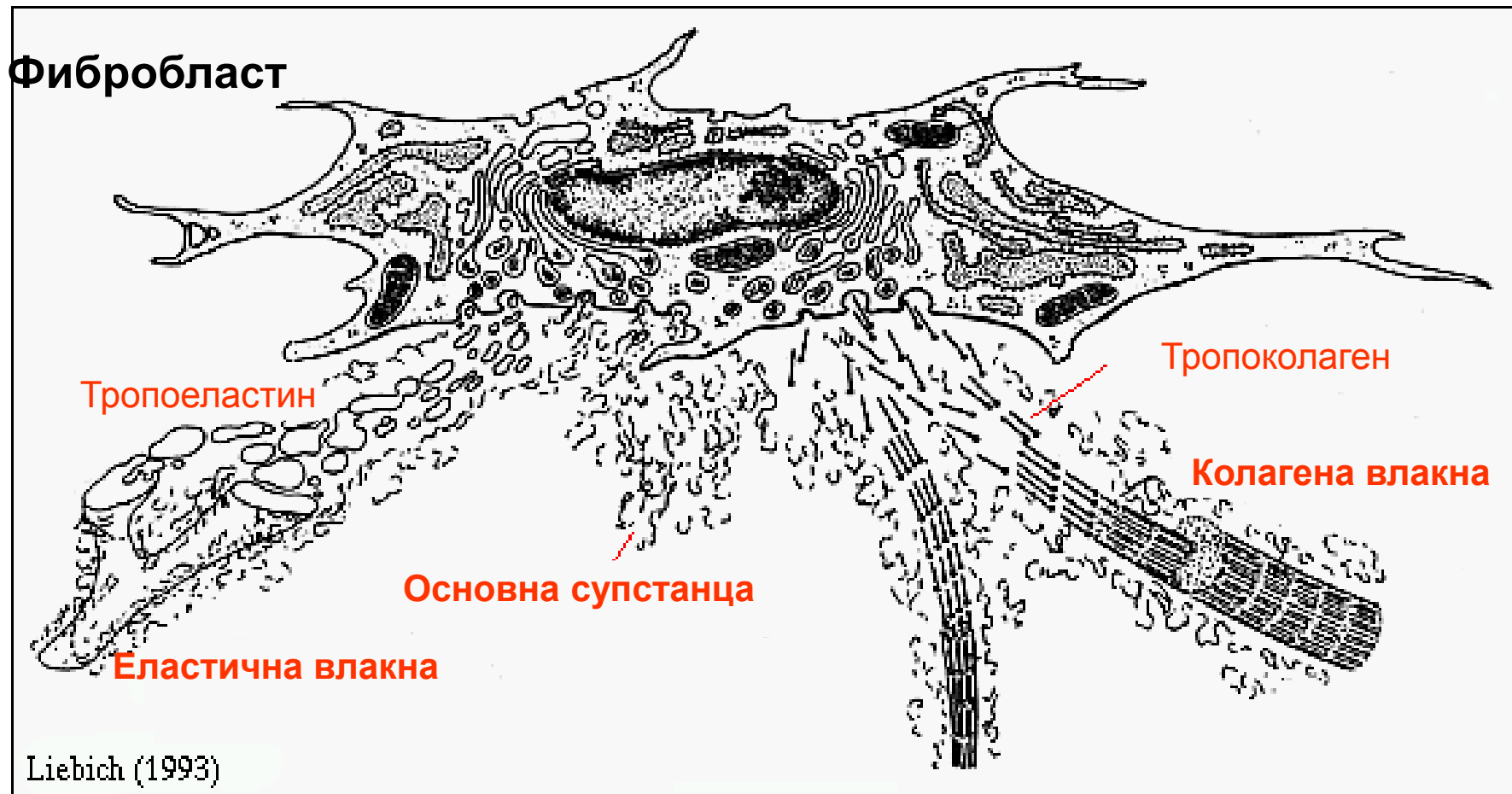

Трансмисиона ЕМ

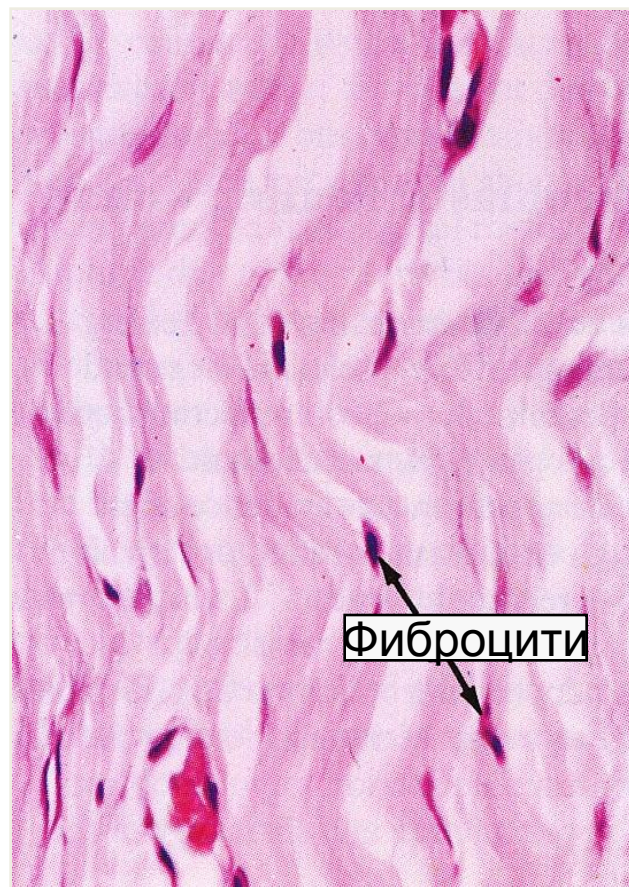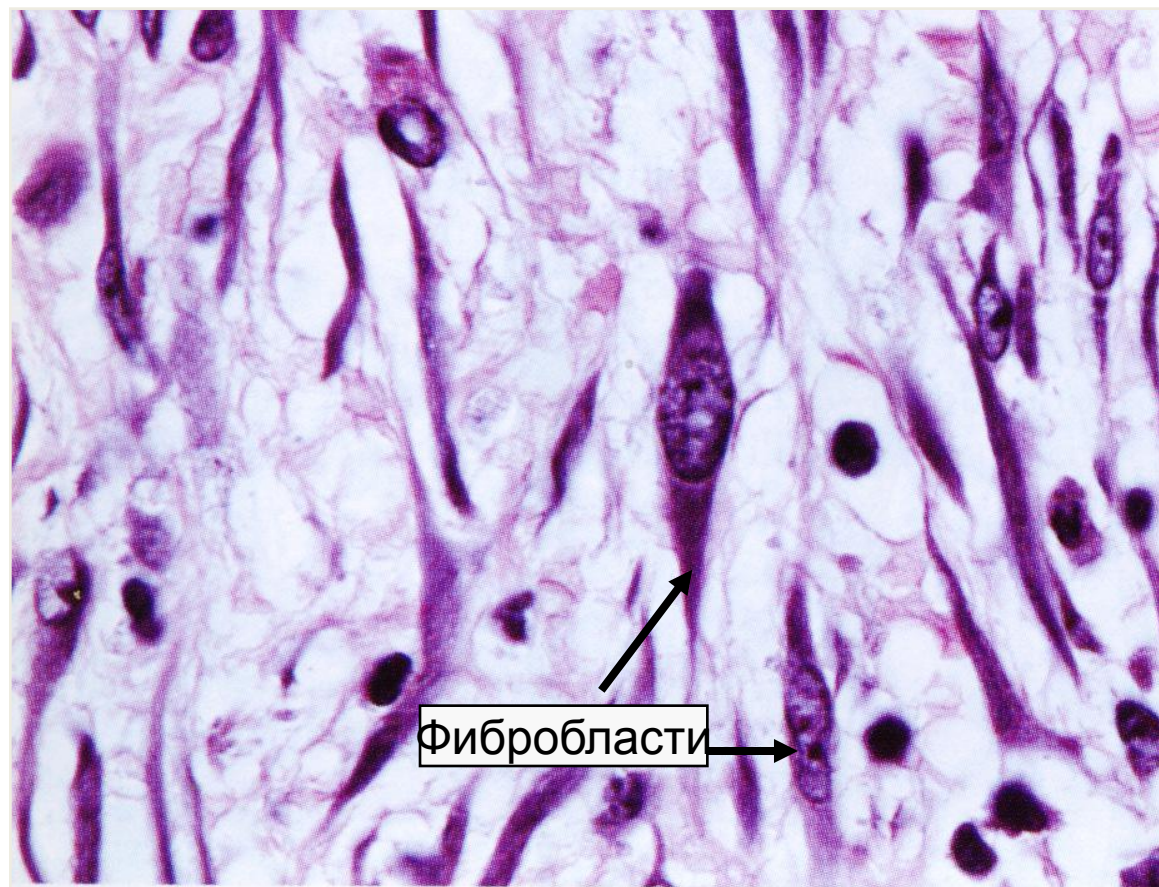


Скенинг ЕМ

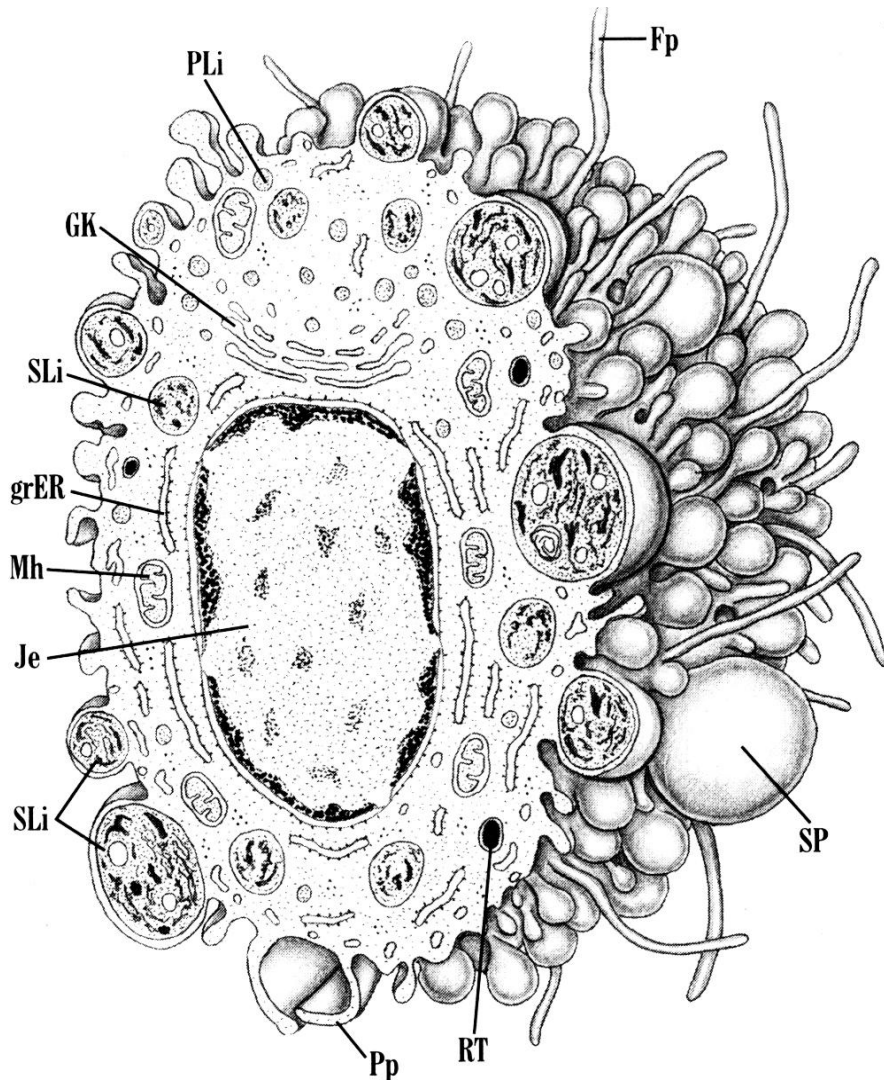
Фибробласт – шематски приказ функције



Фибробласти и фиброцити (светлосна микроскопија)

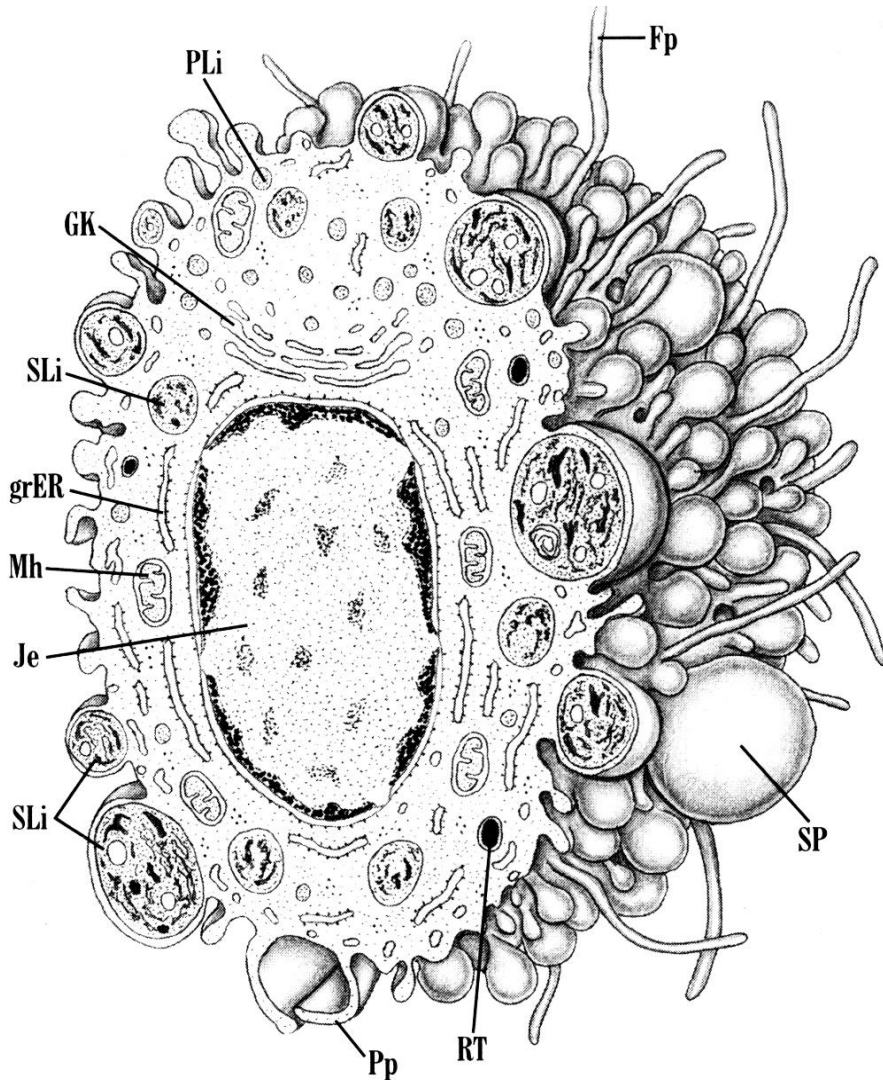


Макрофаг



- **Макрофаг** је лутајућа ћелија везивног ткива која води порекло од **моноцита**.
- Величина 15-30 μm , животног век око 2 месеца.
- Преласком у везивно ткиво, моноцит подлеже фенотипској модификацији у макрофаг, добија овални облик са псеудоподијама и филоподијама на површини.
- Псеудоподијама макрофаг обухвата и интернализује стране честице да би их делимично или у потпуности разложио, а затим наталожио у лизозомима или избацио ван ћелије.

Макрофаг



- Једро ћелије је хетерохроматично, органеле добро развијене, а цитоплазма испуњена вакуолама и лизозомима.
- Припада манонуклеусном фагоцитном систему.
- Улоге:
 - фагоцитоза
 - презентација антигена
 - секреција активних супстанци (ензими, медијатори запаљења)
 - метаболичка улога (уклањање еритроцита).

Посебни називи за макрофаге

Локализација

Хистиоцит

Растресито и густо везиво

Плеурални и перитонеумски макрофаг

Серозне шупњинџ

Алвеоларни макрофаг

Плућа

Купферова ћелија

Јетра

Микроглија

Централни нервни систем

Синовиијална ћелија тип А

Зглобови

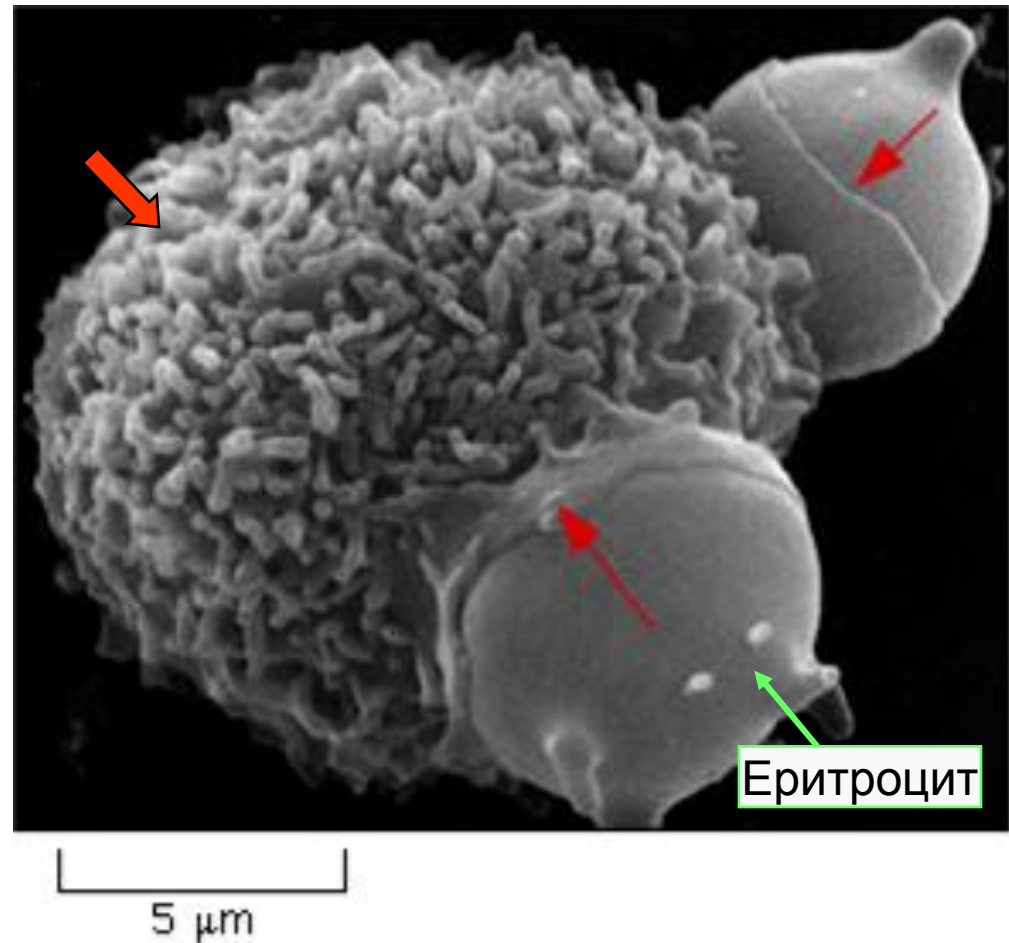
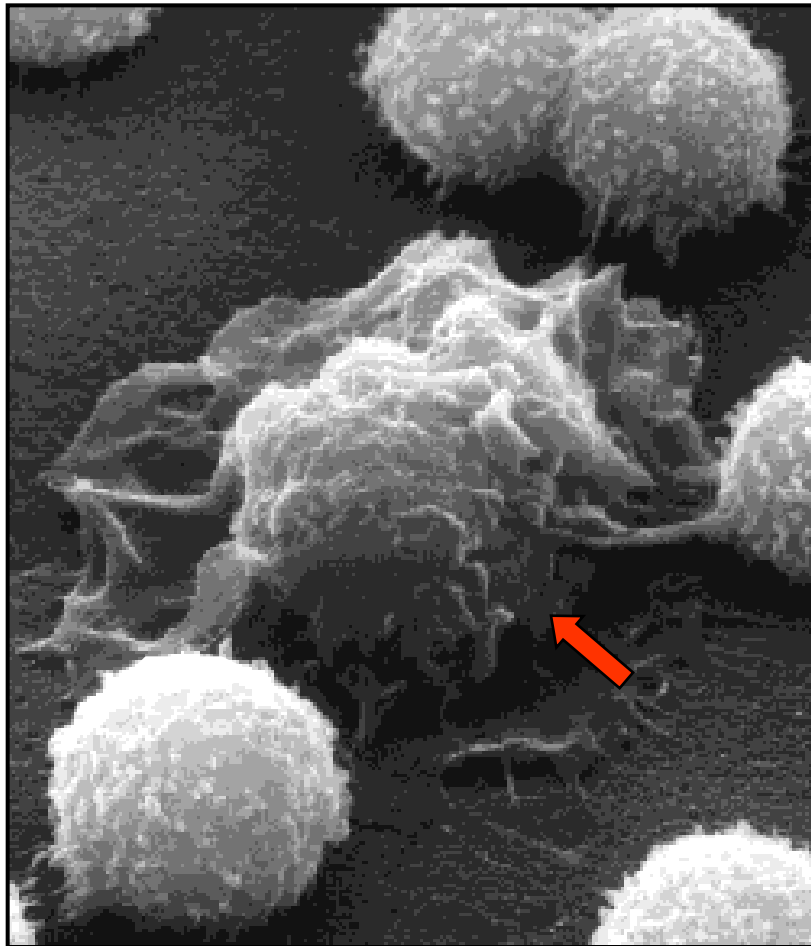
Лангерхансова ћелија

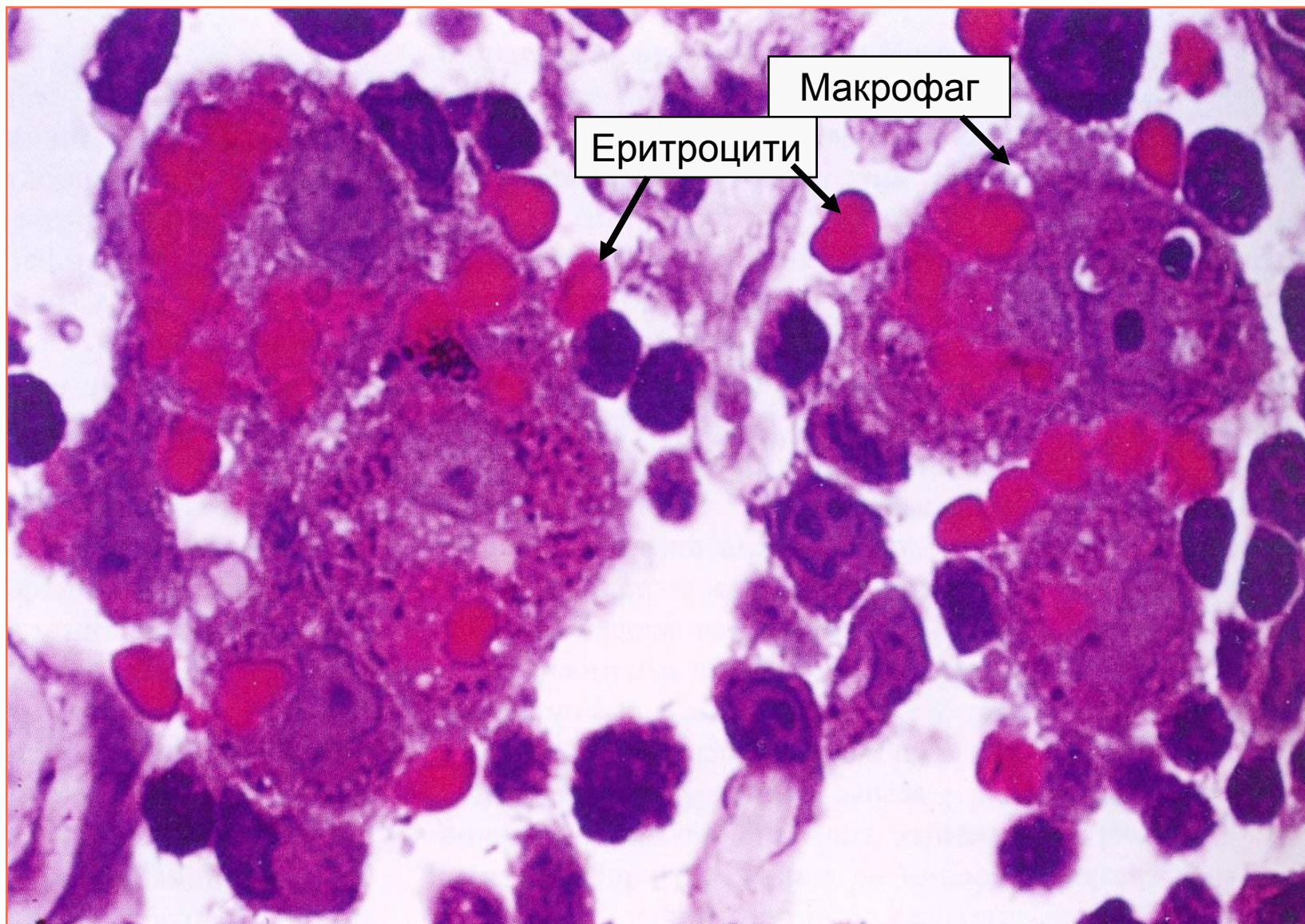
Кожа

Остеокласт

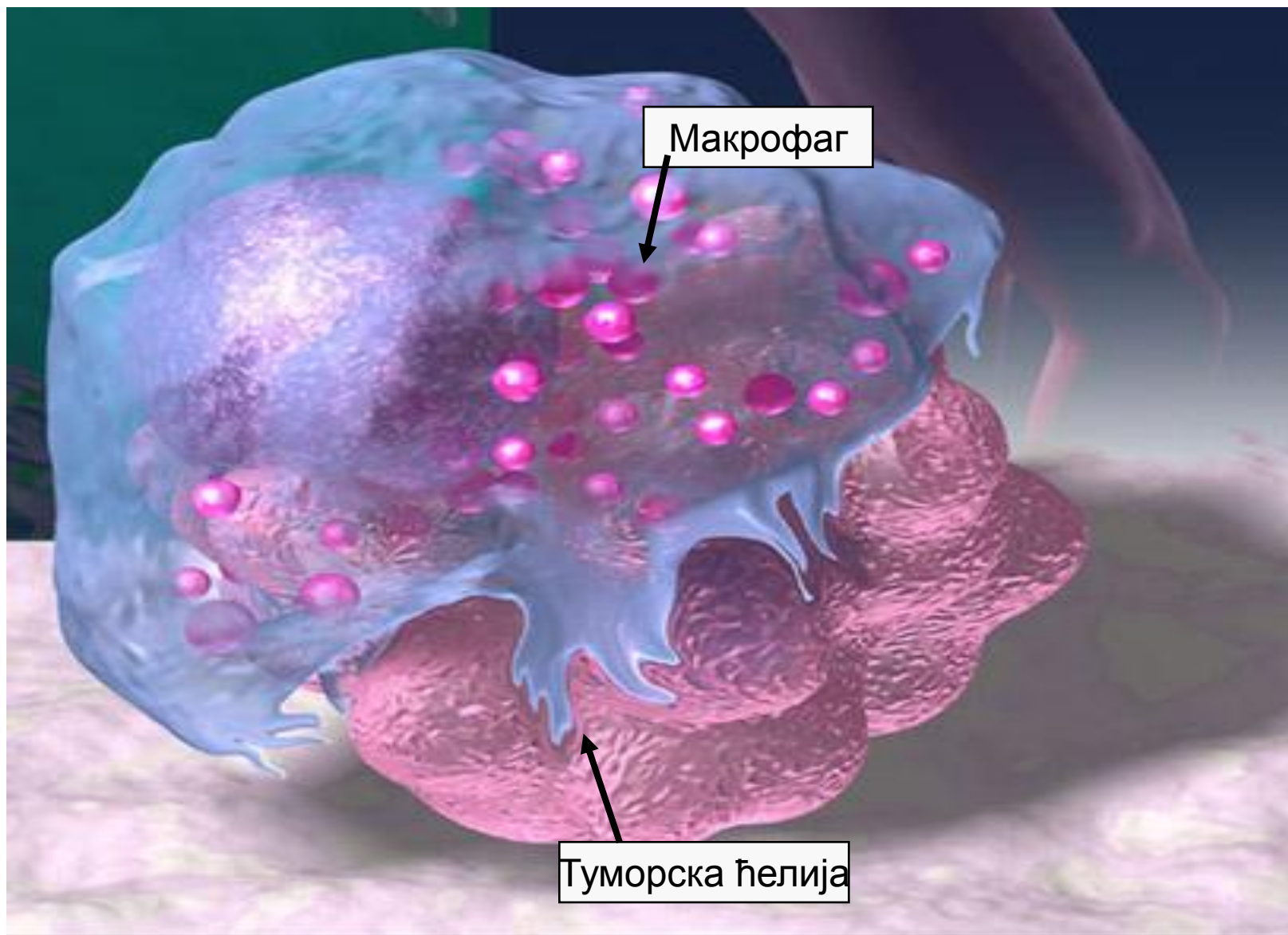
Кост

Макрофаг – скенинг ЕМ



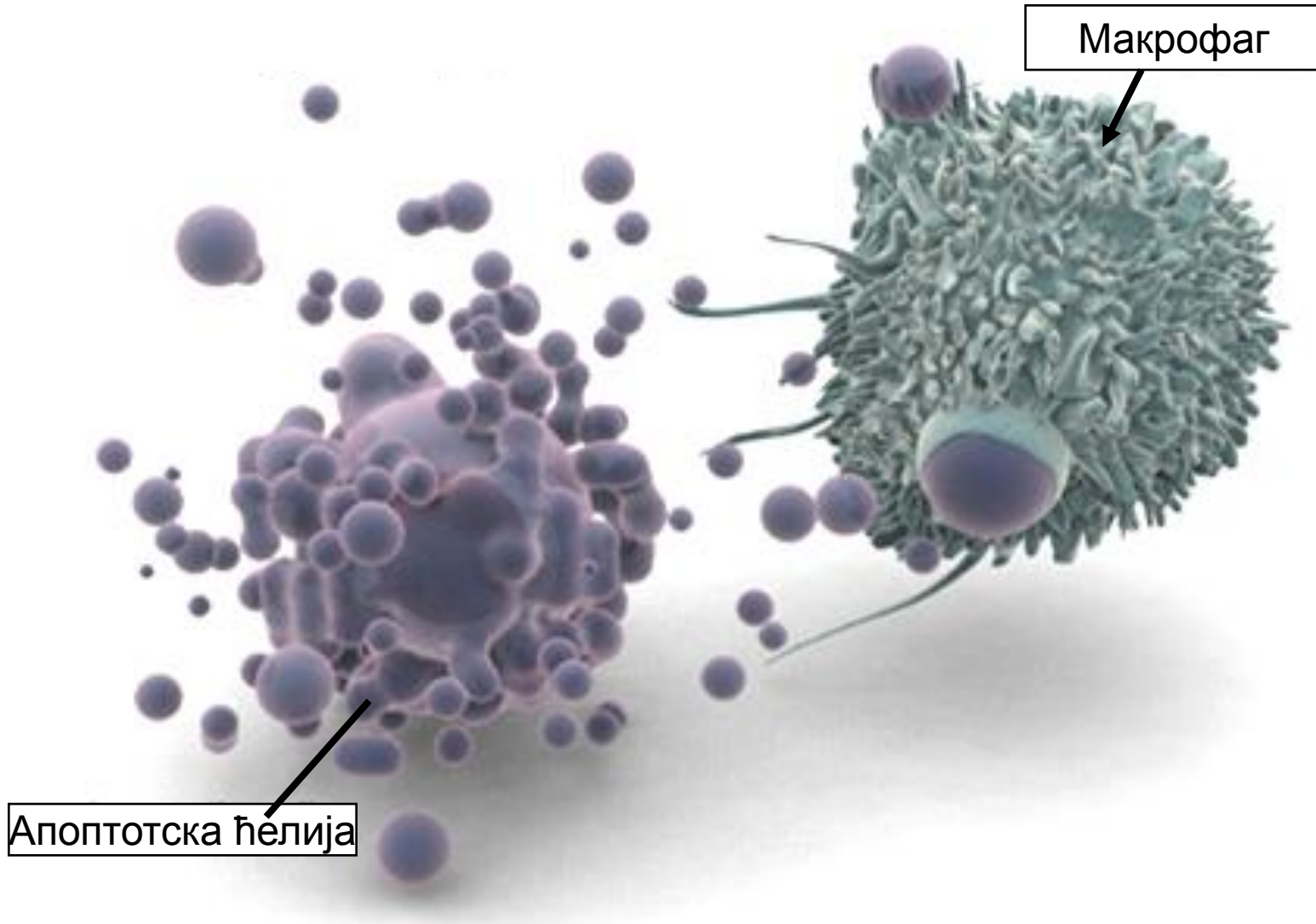


- Макрофаг слезине фагоцитује еритроците – ХЕ бојење.

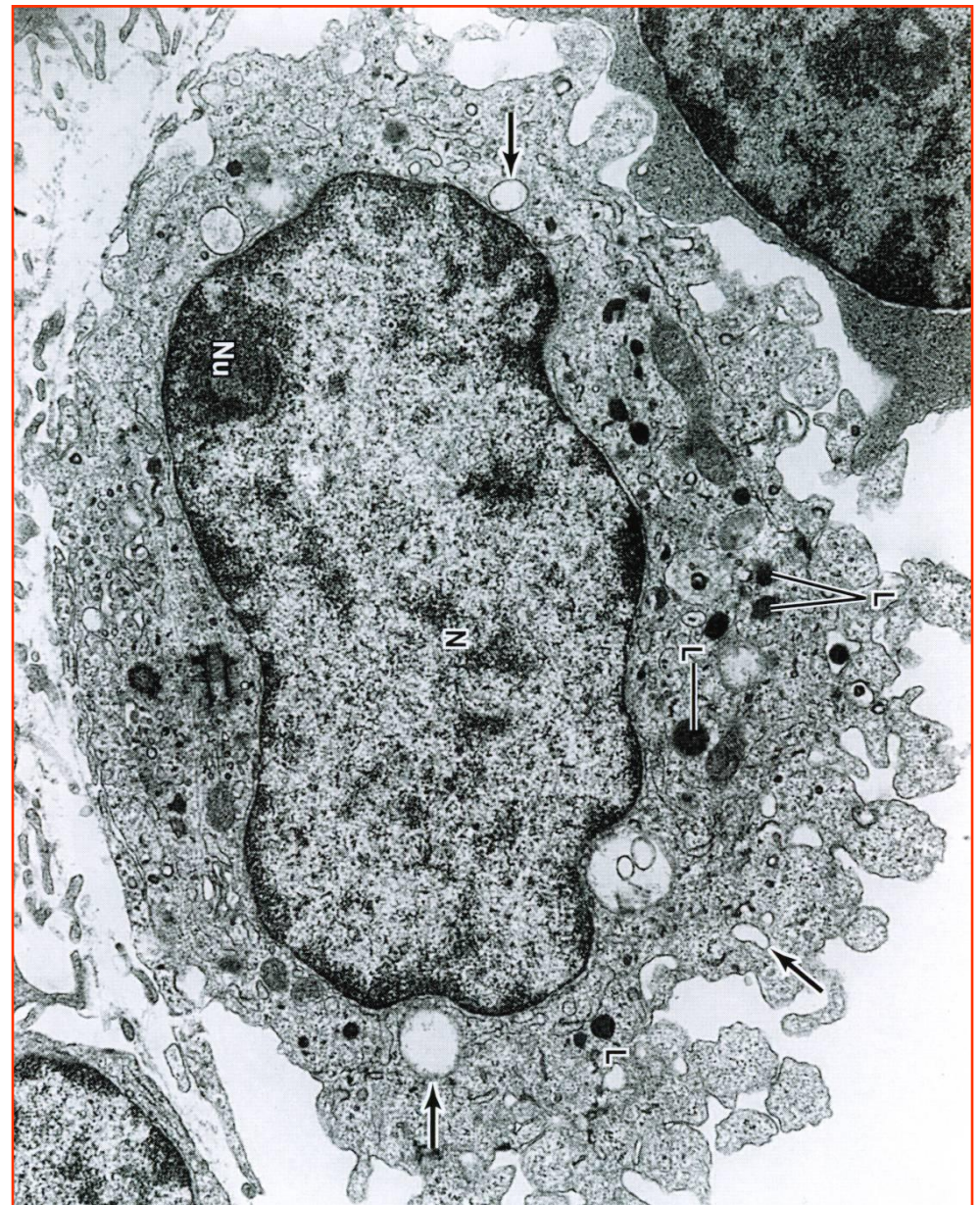
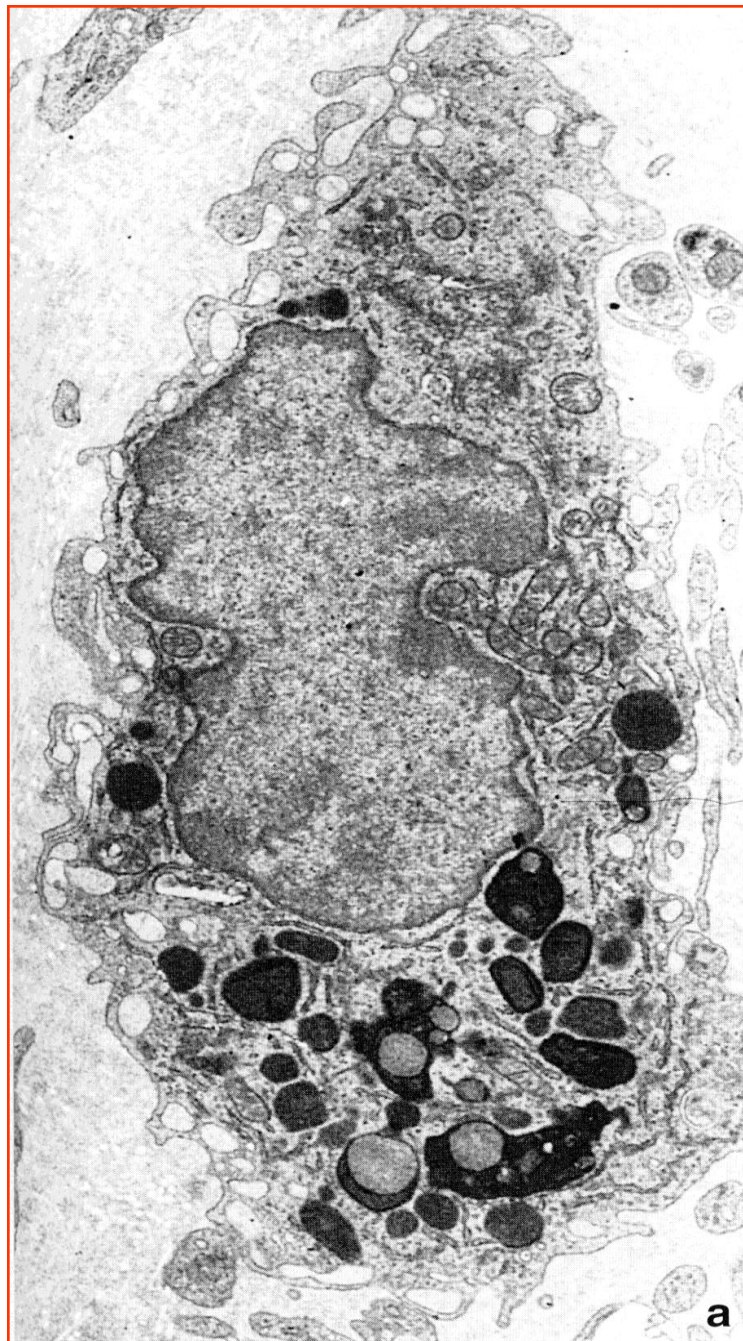
- Фагоцитоза туморске ћелије – шематски приказ.

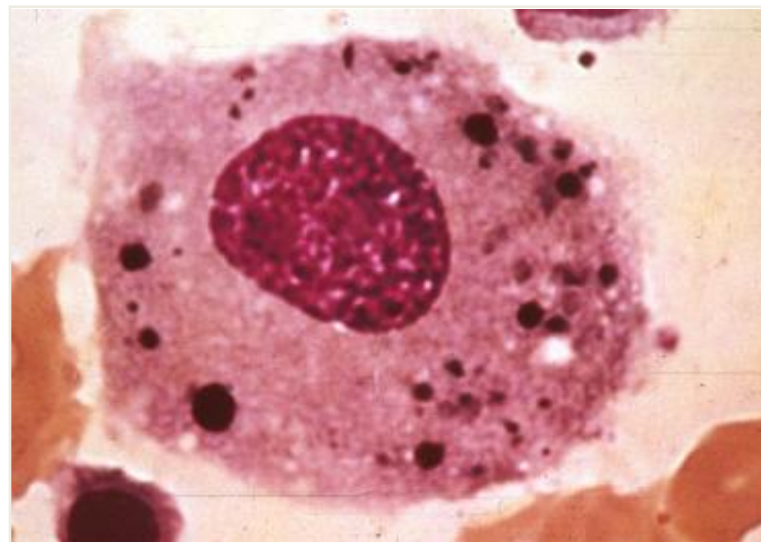
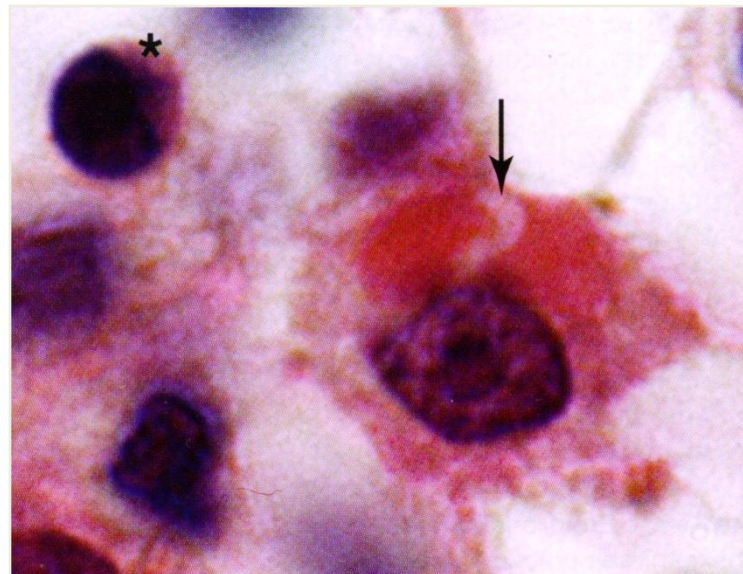
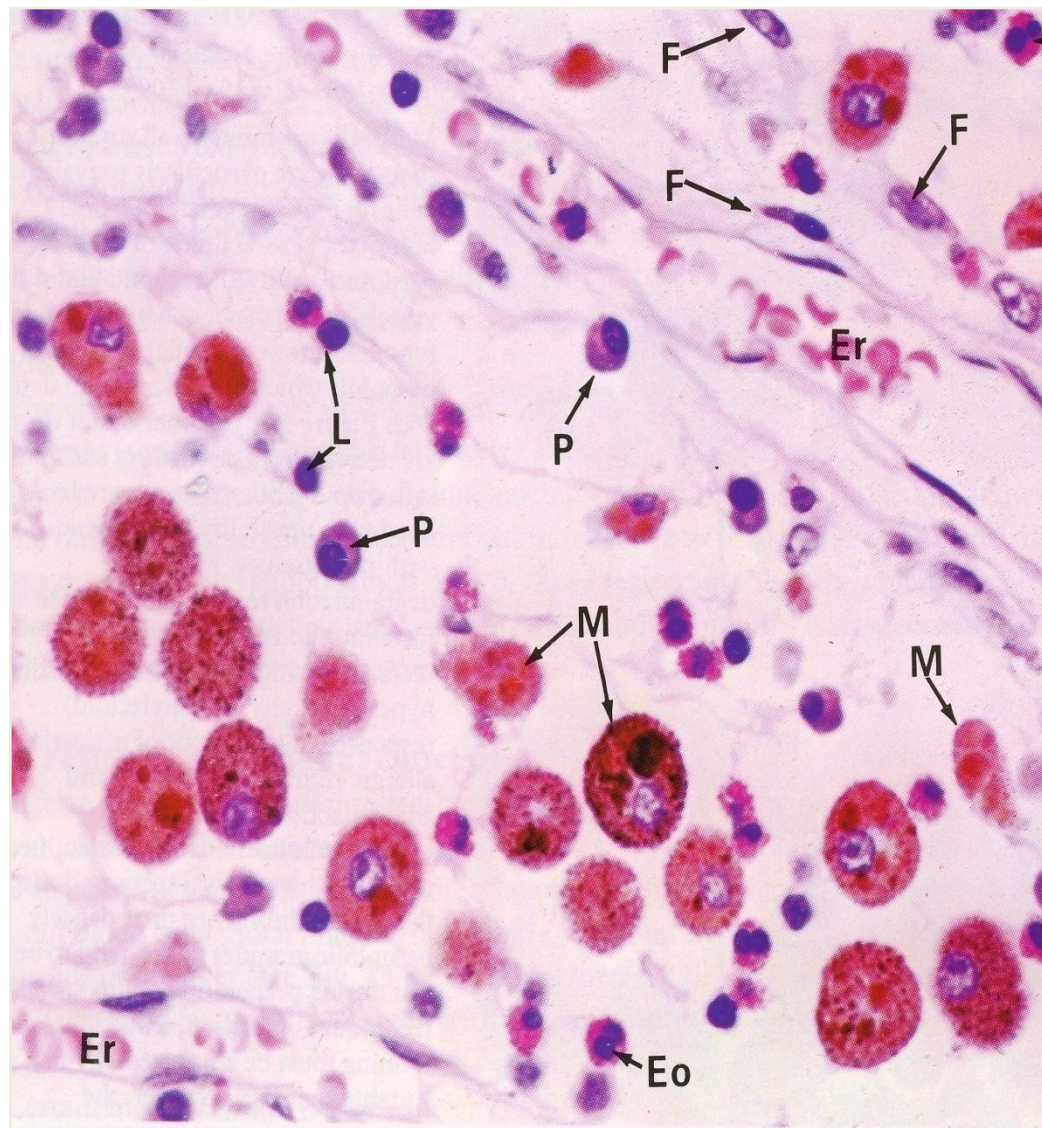Фагоцитоза апоптотске ћелије



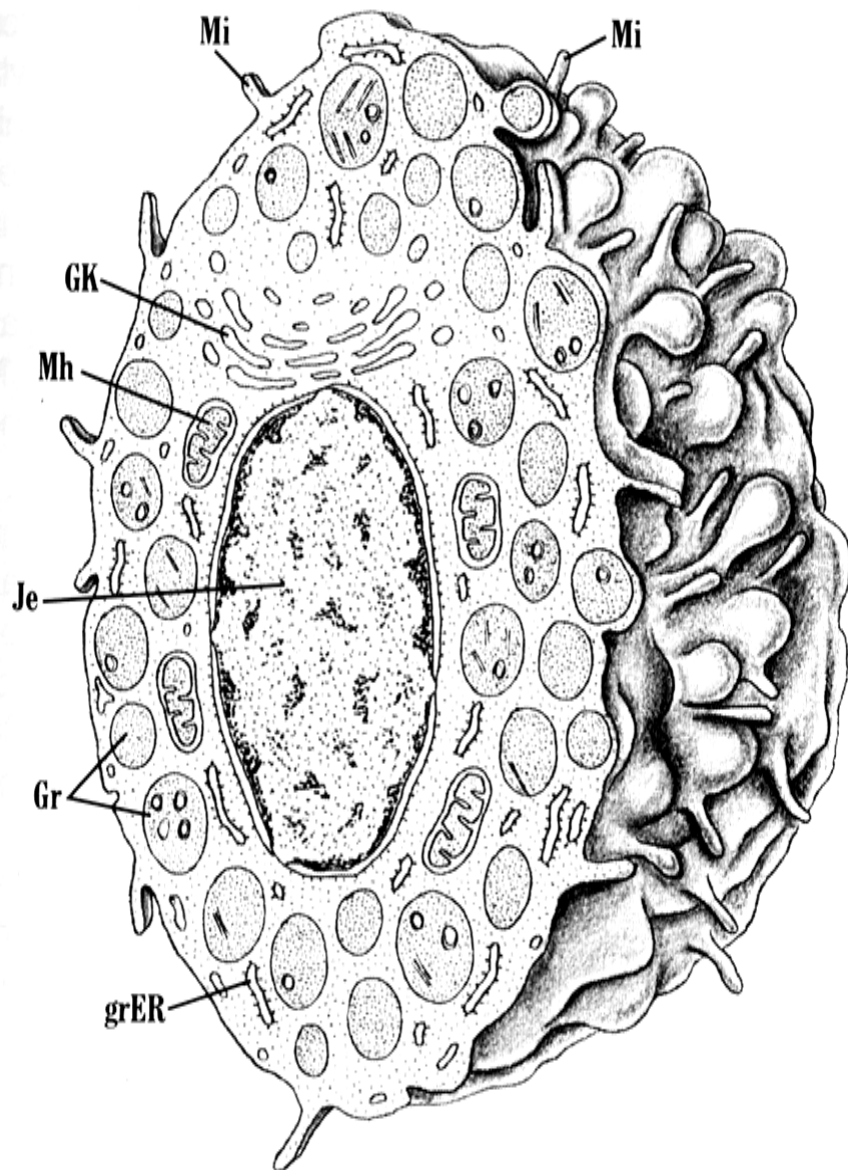
Макрофаг - EM



Макрофаги (светлосна микроскопија)

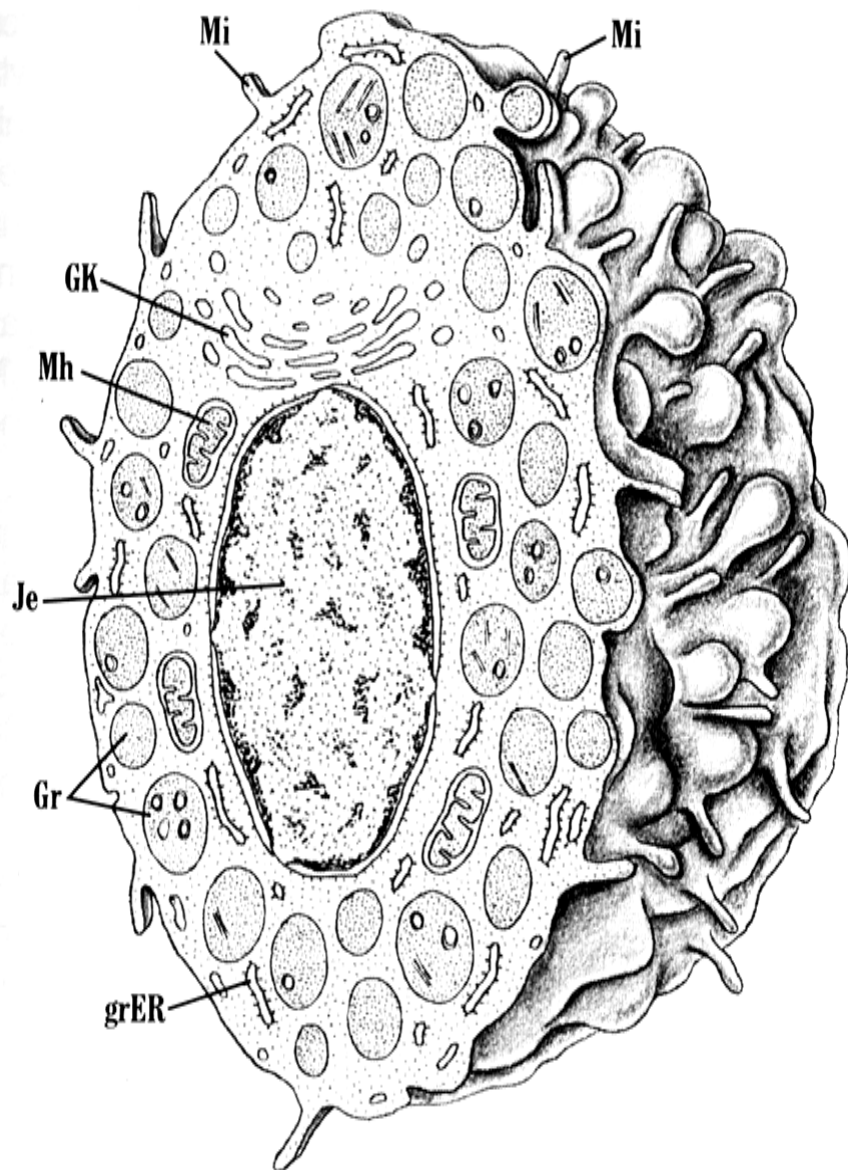


Мастоцит



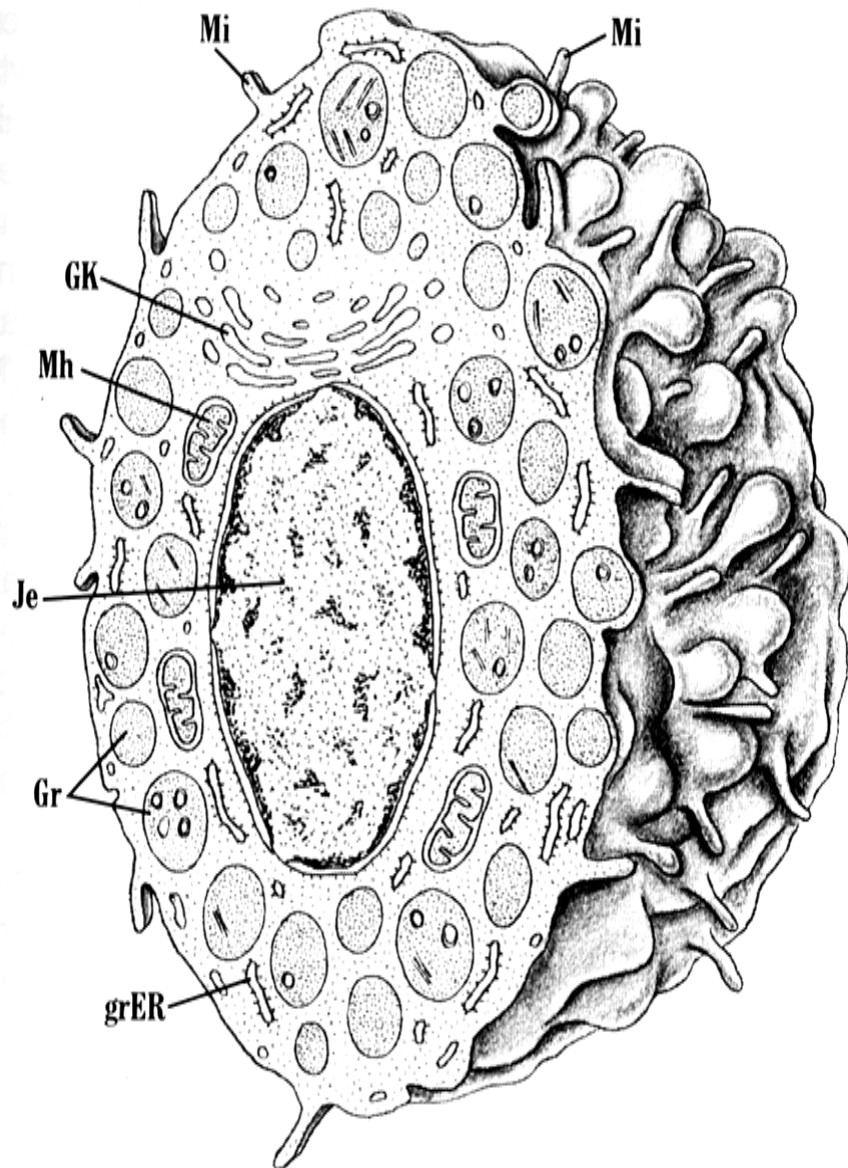
- **Мастоцит** је лутајућа ћелија везивног ткива локализована дуж крвних судова, посебно у дермису и респираторној мукози.
- Мастоцити чине око 10% ћелија везивног ткива и имају животни век неколико месеци.
- Подела:
 - мастоцити растреситог везива (у чијим гранулама су депоновани хепарин и неутралне протеазе)
 - мастоцити мукозе респираторног и дигестивног система (садрже хондроитин-сулфат и триптазу).

Мастоцит



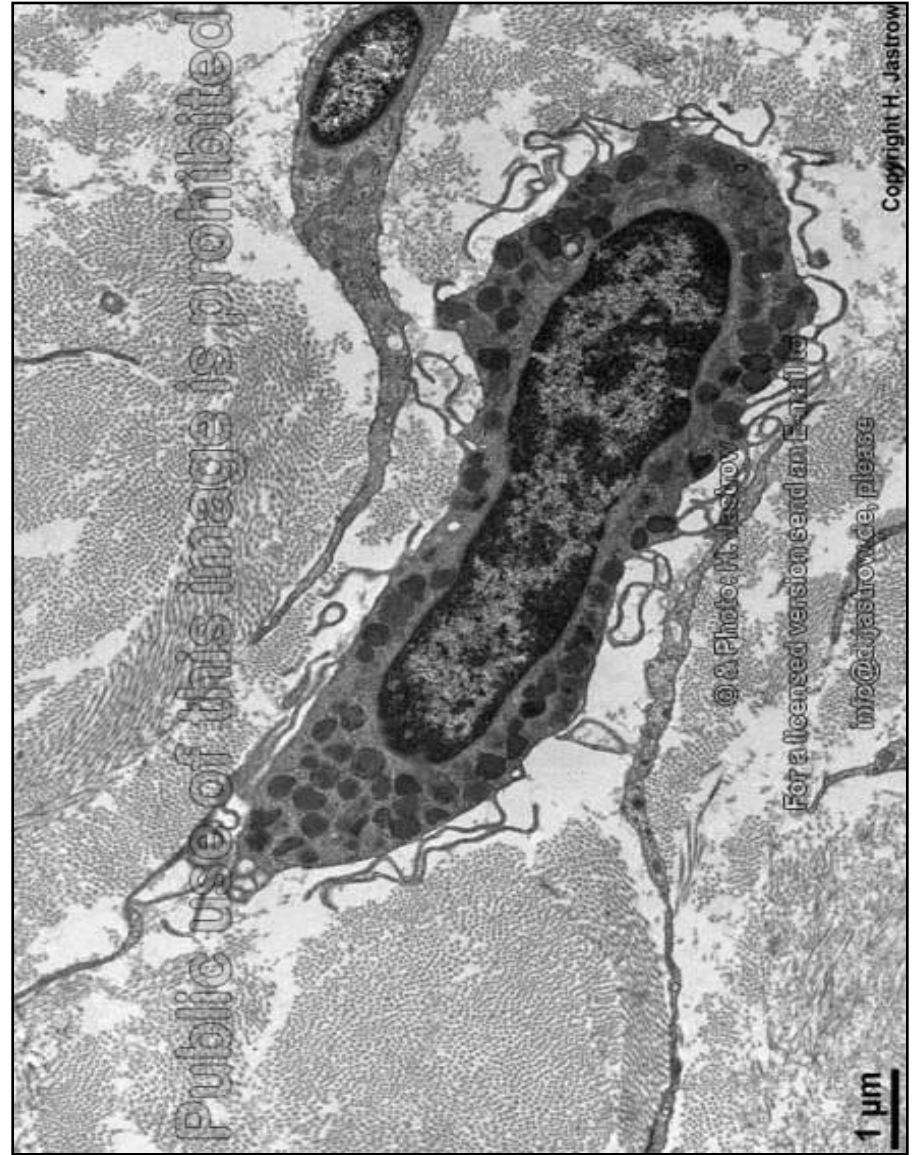
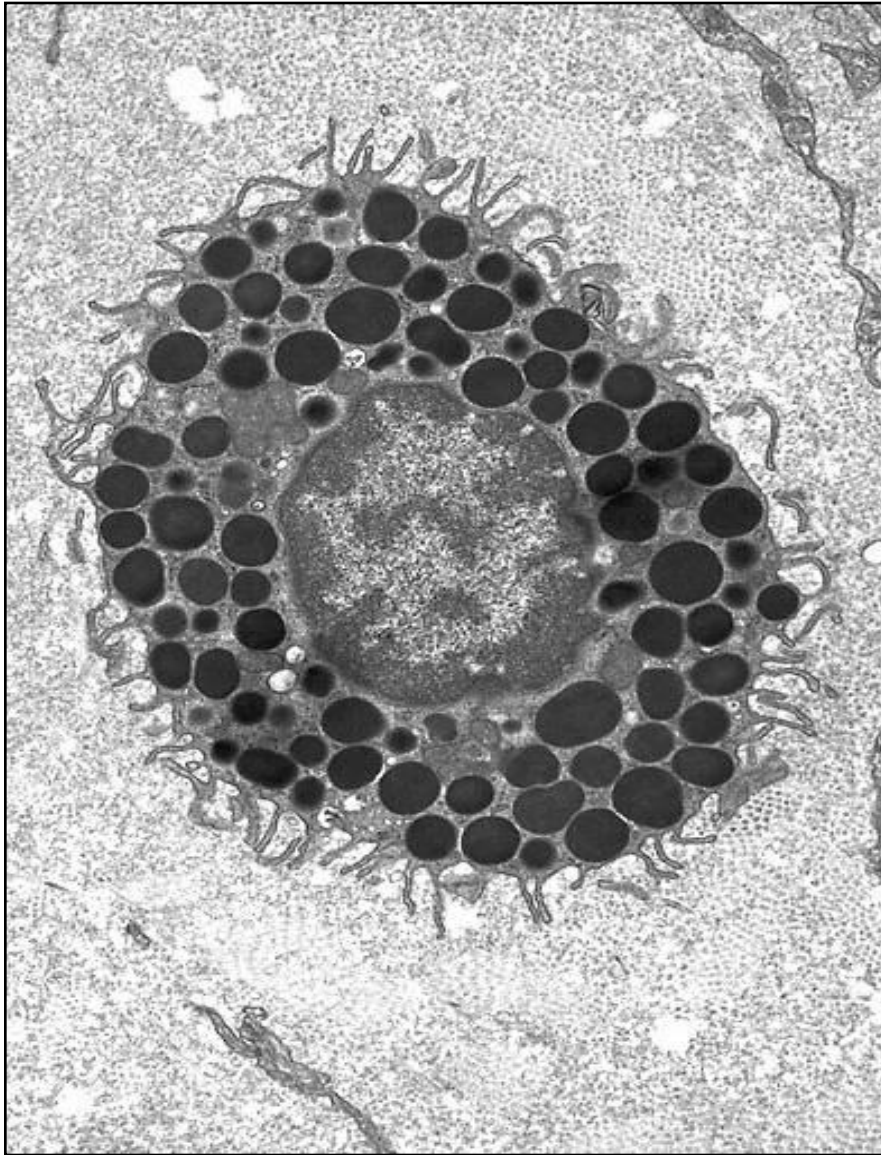
- Изглед: овална ћелија пречника 15-30 μm , са бројним израштајима на површини и метакроматским гранулаа у цитоплазми.
- У цитоплазми садржи метакроматске грануле пречника до 1 μm .
- Ћелија се не може идентификовати на основу ХЕ бојења, већ је неопходна примена одговарајућих хистохемијских метода.
- Неке од гранула су испуњене **хепарином**.
- Осим хепарина, у гранулама се налази и **хистамин**, јак вазодилататор који повећава пропустљивост крвних судова и у акутним запаљењским и алергијским реакцијама доводи до појаве едема.

Мастоцит

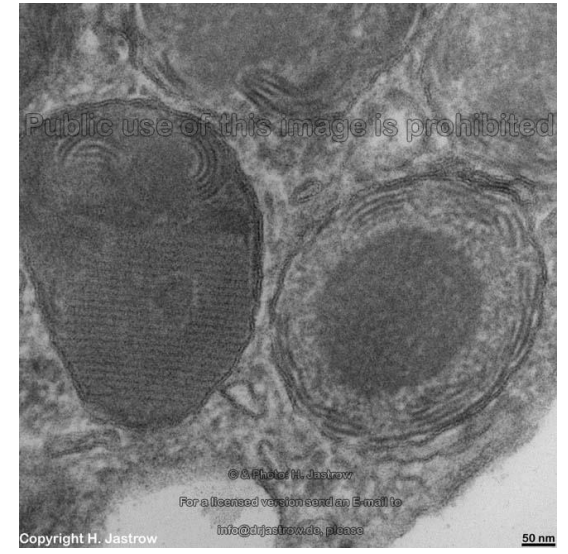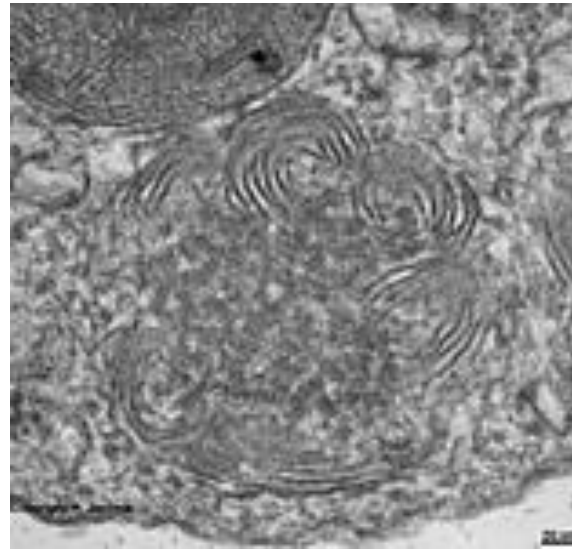
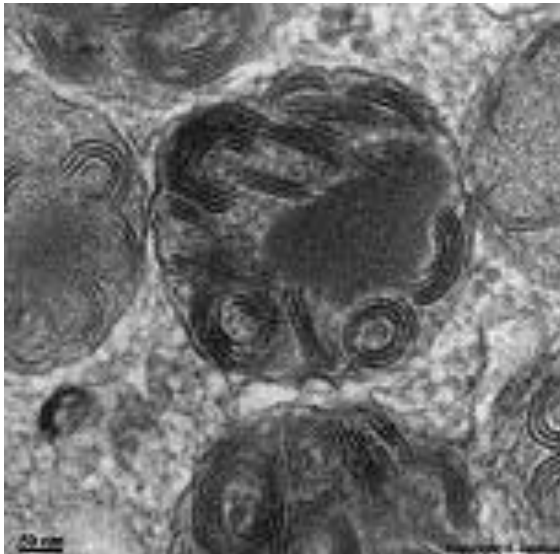
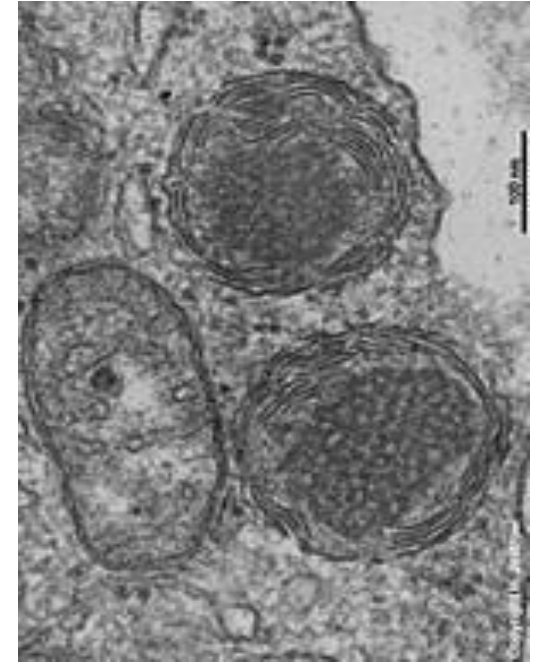
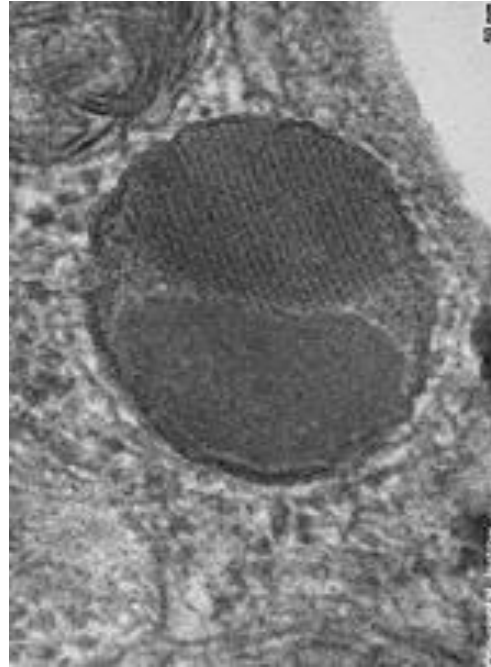
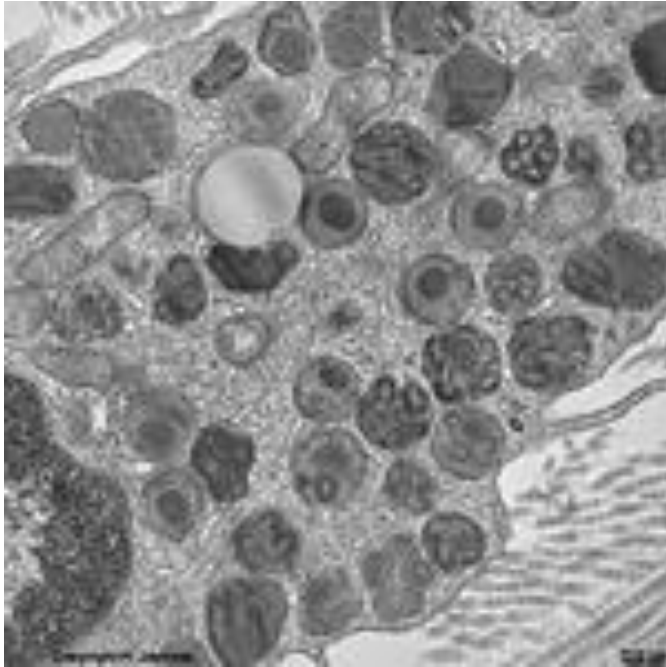


- Мастоцити учествују у брзим алергијским реакцијама.
- У мембрани мастоцита су експримирана антитела класе IgE. Везивање антигена за IgE доводи масивне дегранулације и ослобоађања алергијских медијатора.
- Улога: синтеза примарних и секундарних медијатора запаљења.

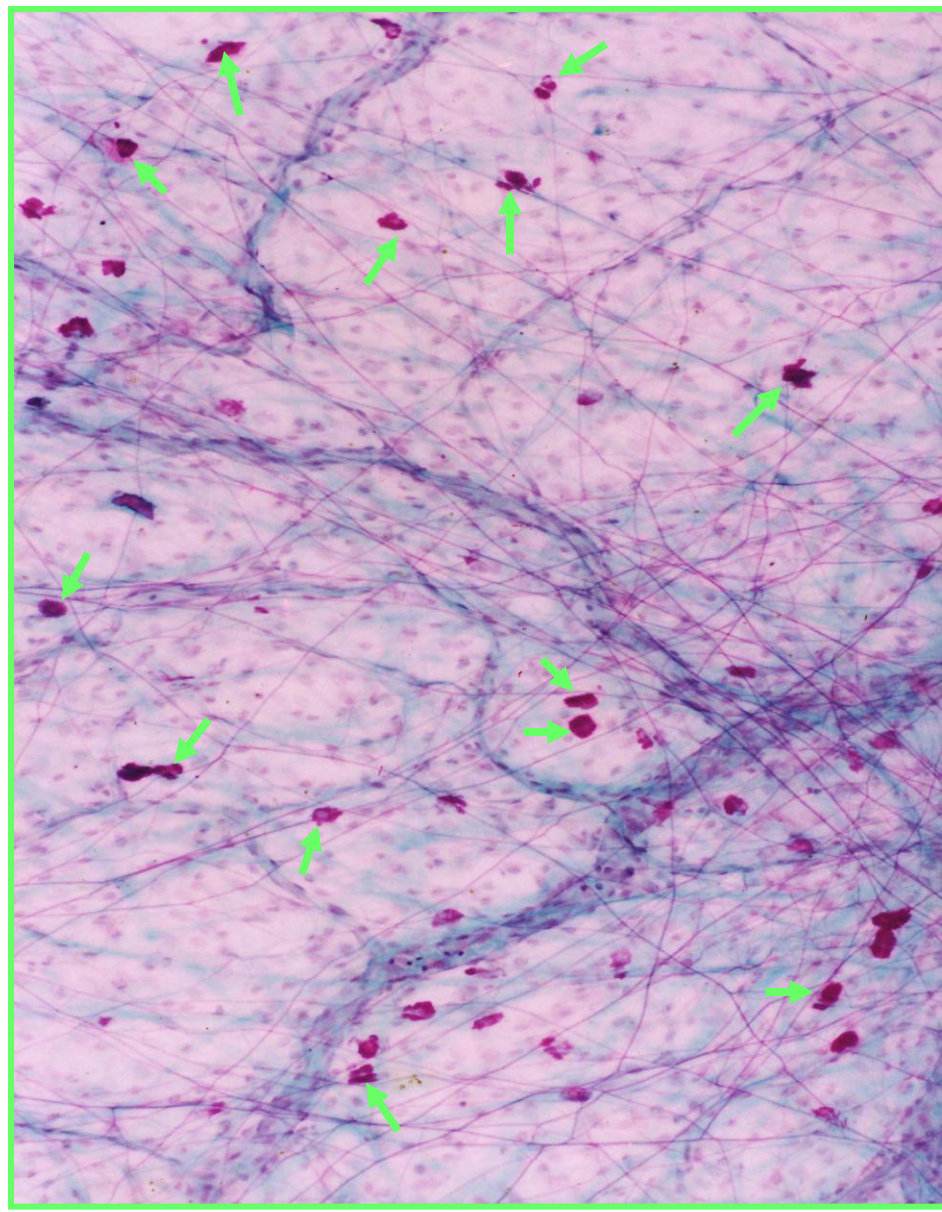
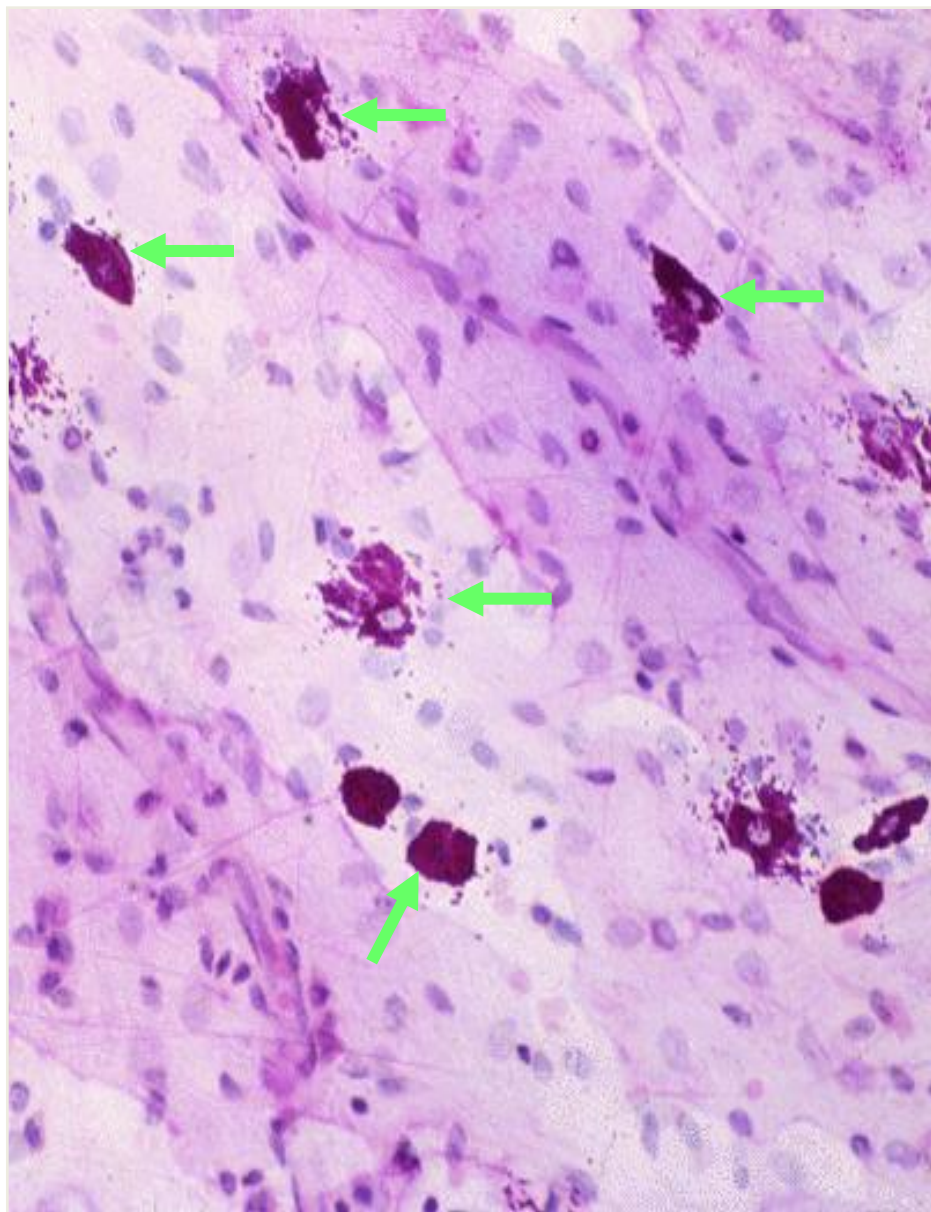
Мастоцит - EM



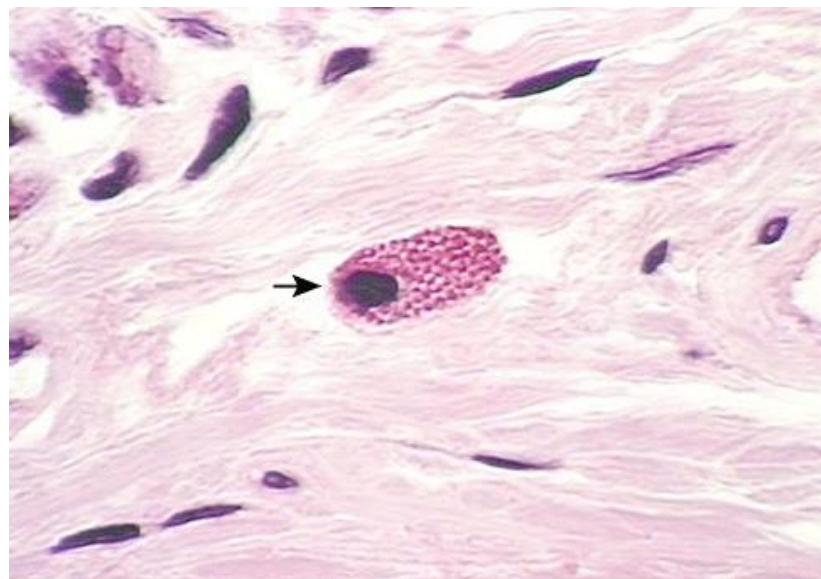
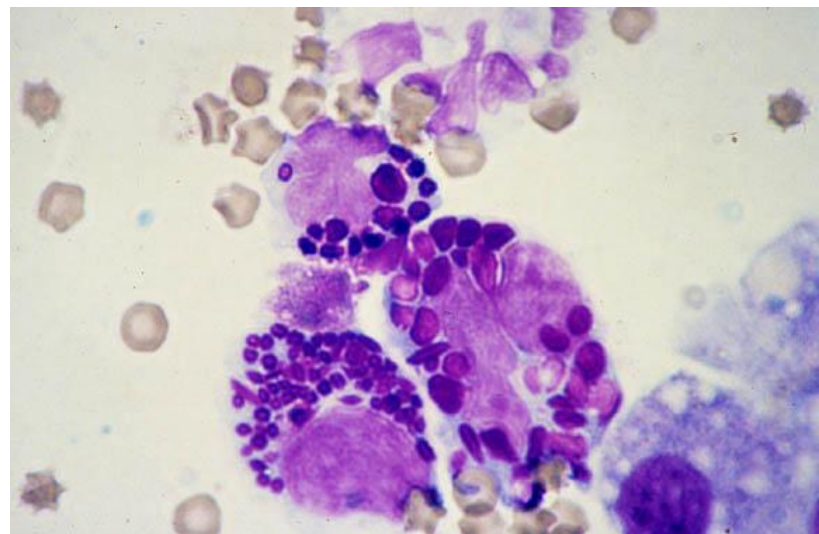
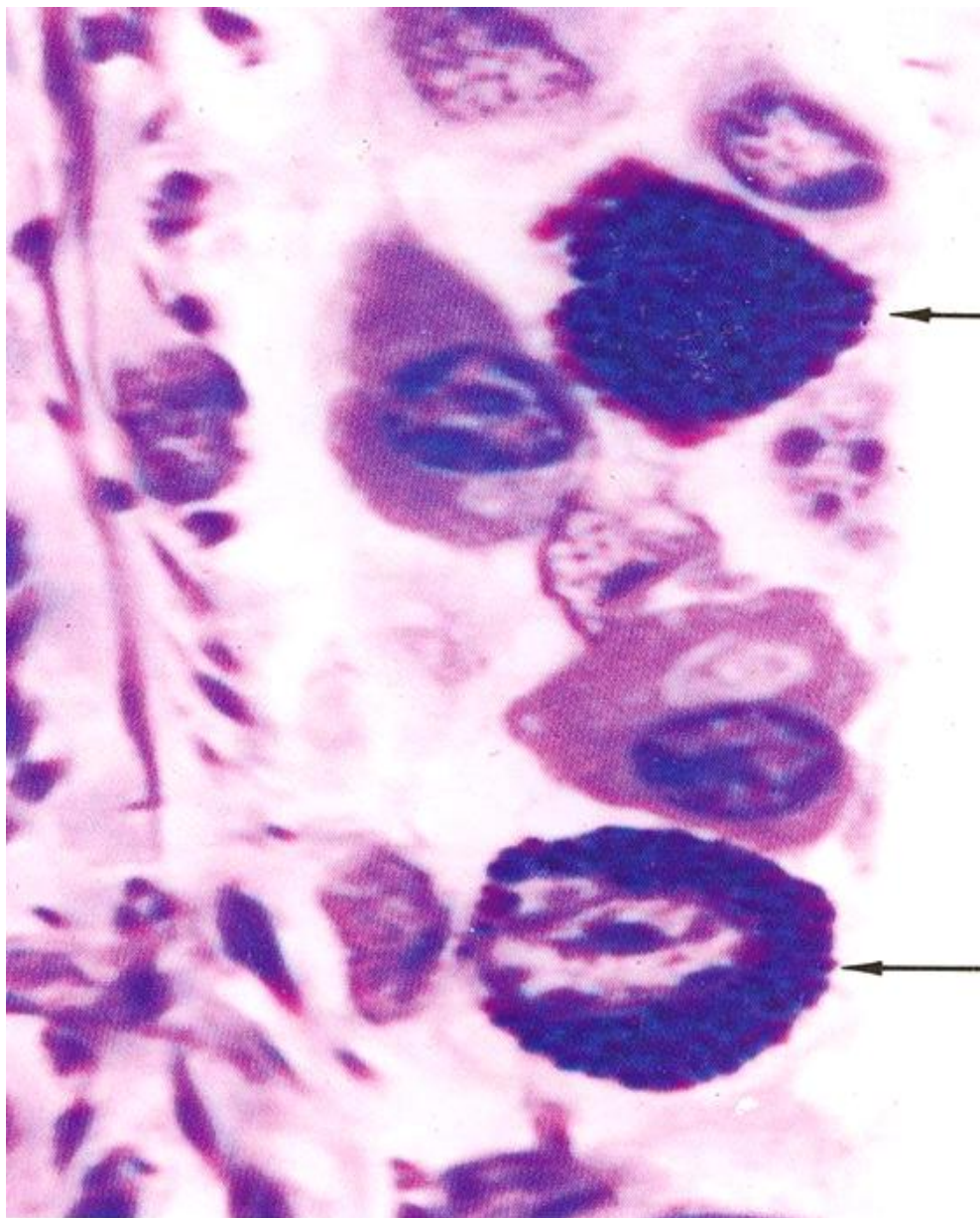
Грануле мастоцита - ЕМ



Мастоцити – светлосна микроскопија



Мастоцити - СМ



МАСТОЦИТ

```
graph TD; A[МАСТОЦИТ] --> B[Примарни медијатори]; A --> C[Секундарни медијатори]; B --> D[Хистамин (вазодилатор, бронхоконстриктор), Хепарин (антикоагуланс), Хондроитин сулфат, Неутралне протеазе, Еозинофилни хемотаксични фактор, Неутрофилни хемотаксични фактор, Арил-сулфатаза]; C --> E[Леукотријени (Б4, Ц4, Д4), Тромбоксани, Простагландини];
```

Примарни медијатори

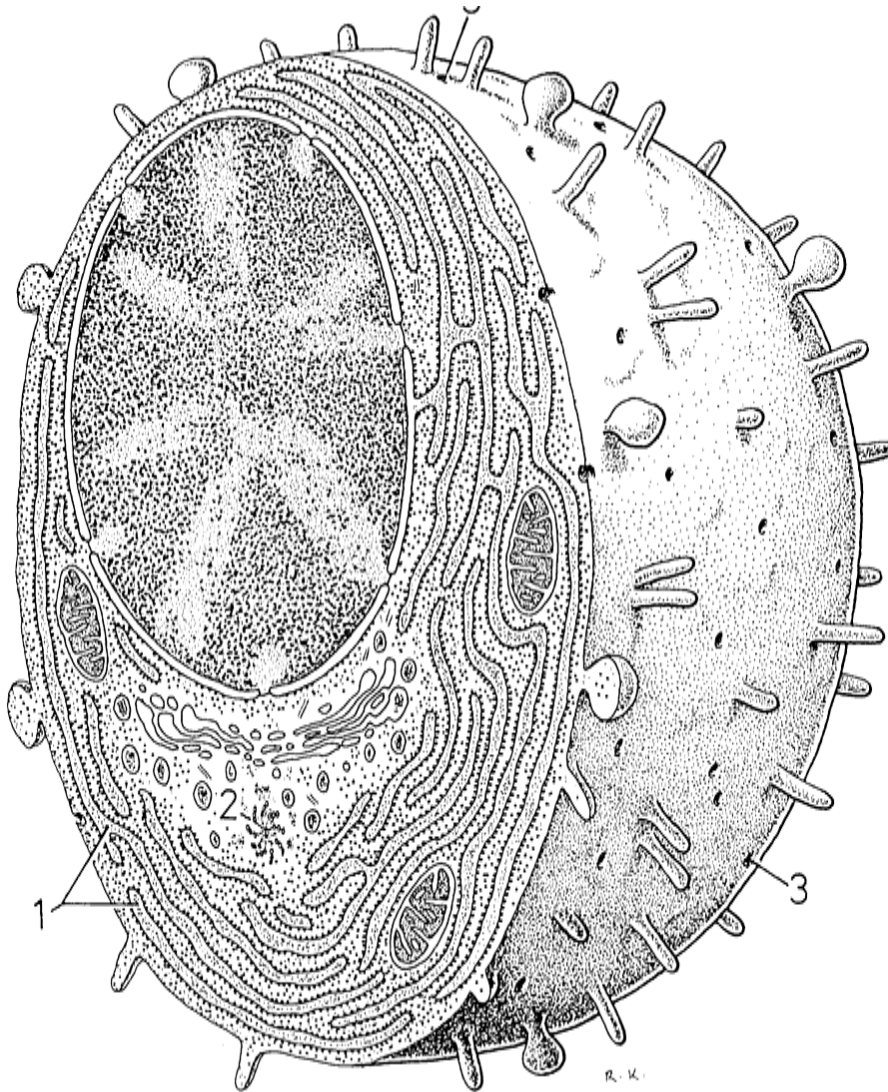
Хистамин (вазодилатор, бронхоконстриктор)
Хепарин (антикоагуланс)
Хондроитин сулфат
Неутралне протеазе
Еозинофилни хемотаксични фактор
Неутрофилни хемотаксични фактор
Арил-сулфатаза

Секундарни медијатори

Леукотријени (Б4, Ц4, Д4)
Тромбоксани
Простагландини

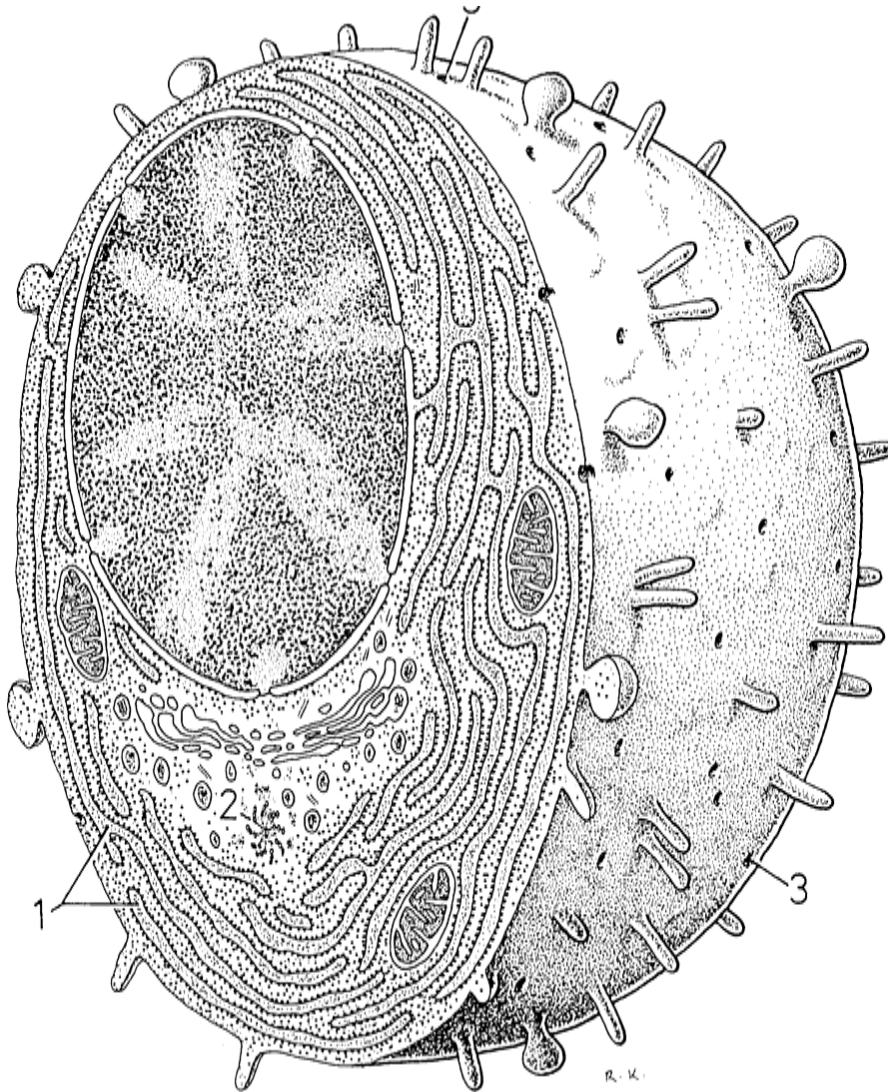
- Примарни медијатори запаљења се депонују у гранулама, а секундарни се ослобађају одмах по синтези.
- Масовна дегранулација масоцита може проузроковати **анафилактички шок**.

Плазмоцит



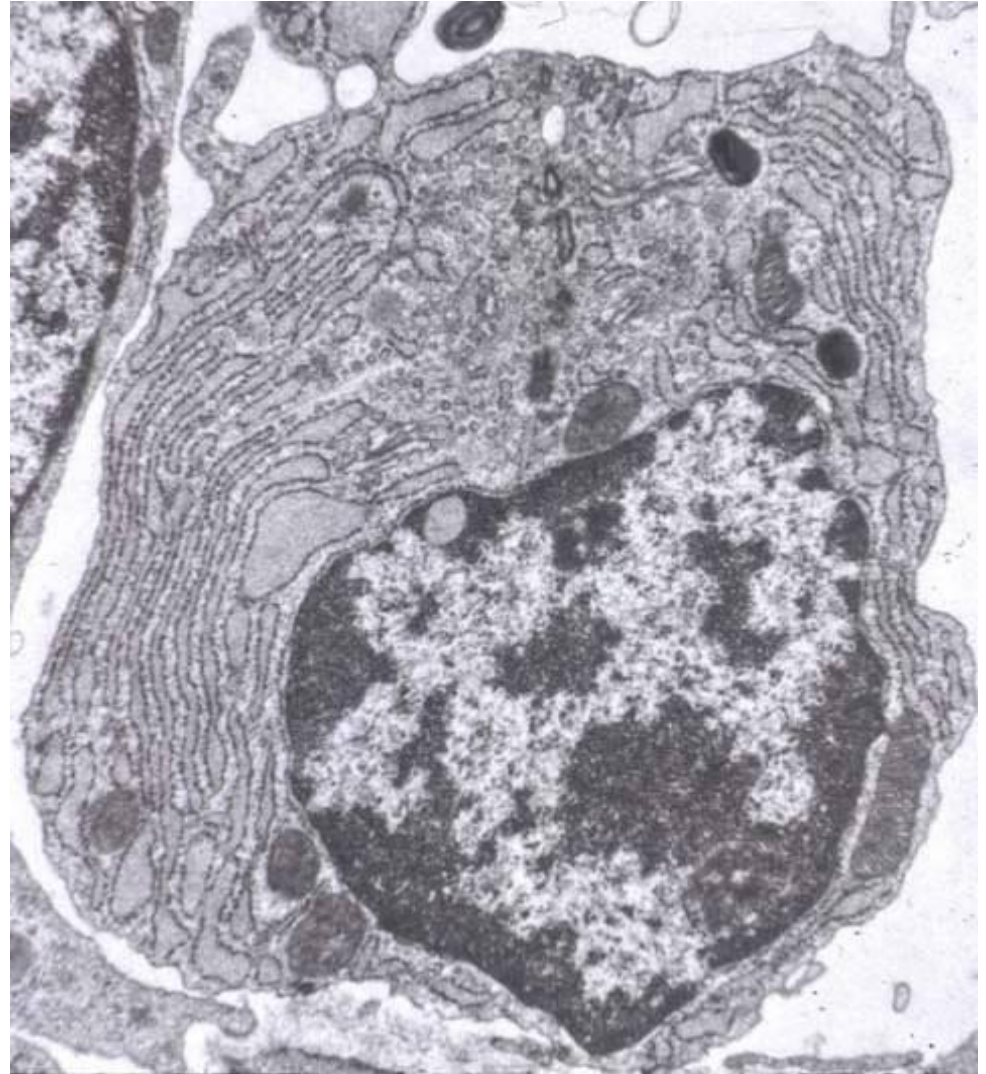
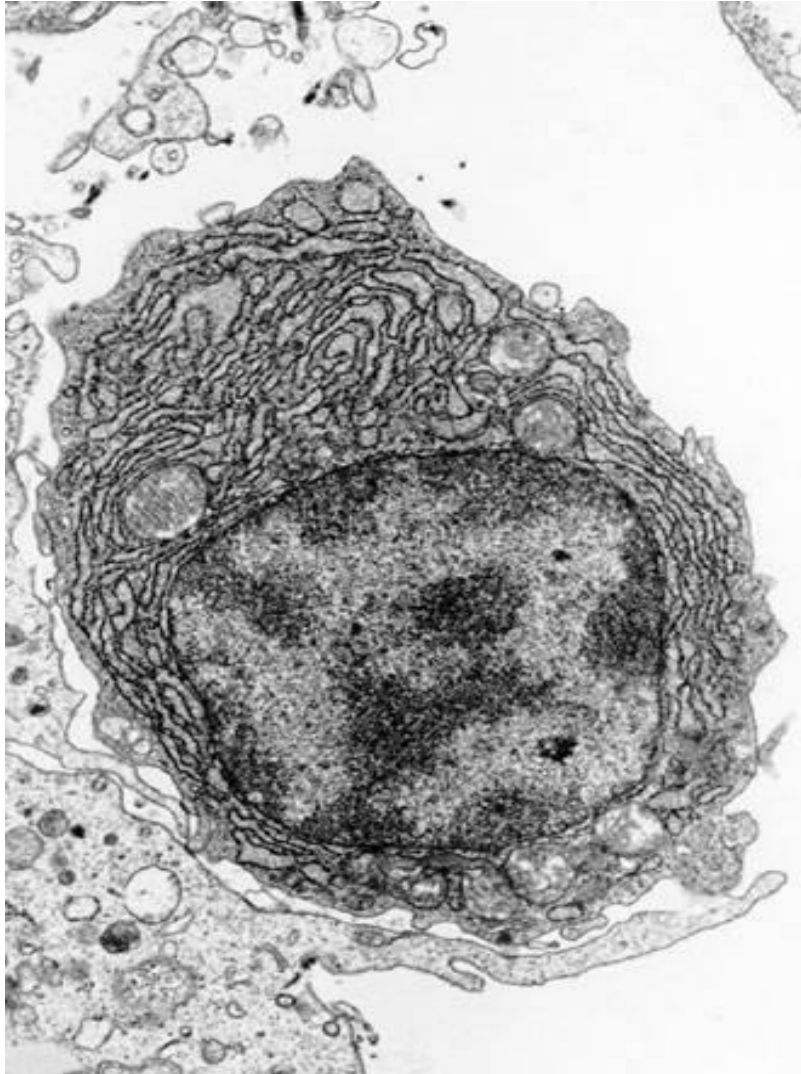
- **Плазмоцит** је лутајућа ћелија везивног ткива која настаје од Б лимфоцита након његове антигене стимулације у периферним лимфним органима.
- Животни век 10-30 дана.
- Ове ћелије су највише заступљене у везивном ткиву лимфних органа, у везивном ткиву слузнице респираторног и дигестивног тракта, као и строми екзокриних жлезда.

Плазмоцит

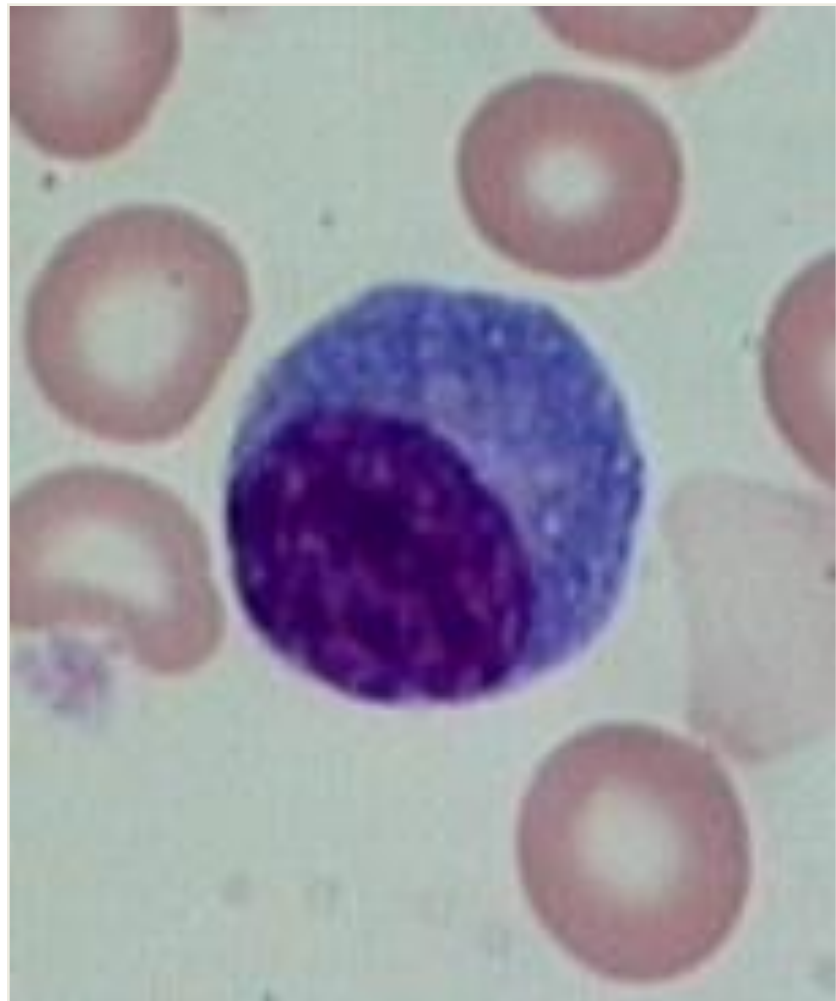
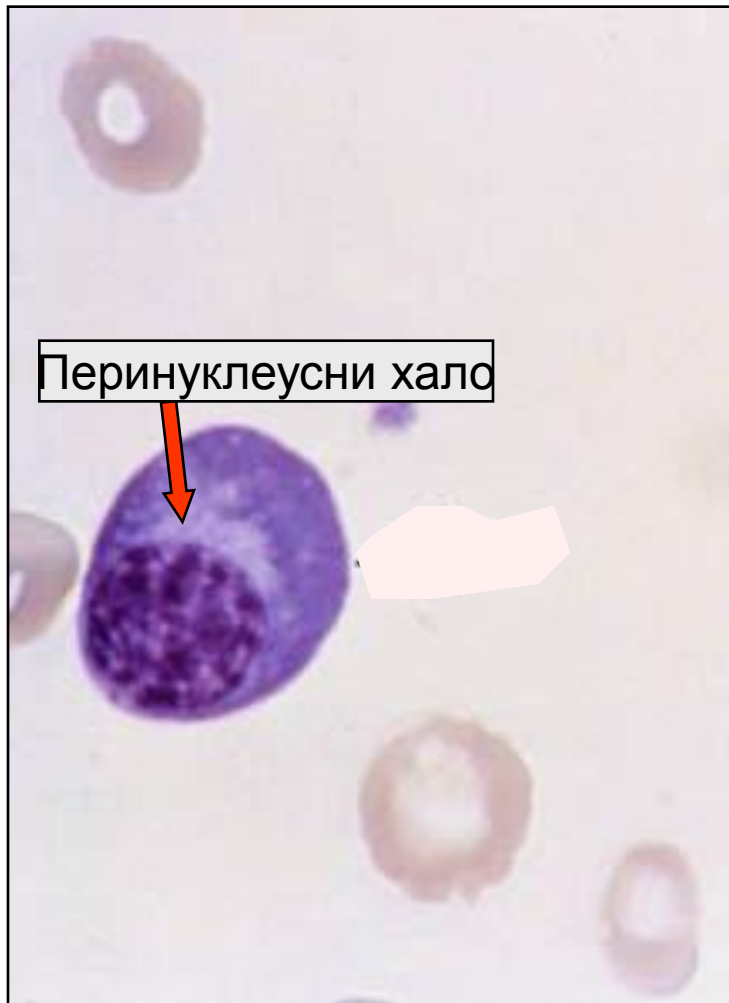

- Изглед: ћелија има округласт или овалан облик, пречник 10-20 μm , округло ексцентрично једро са карактеристичним распоредом хроматина и мноштво цистерни грЕР-а и Голџи апарата у цитоплазми.
- Волуминозан Голџијев апарат изазива околоједарно расветљење (перинуклеусни хало).
- Улога: секреција имуноглобулина (антитела).
- Понекад се у цитоплазми запажају **Раселова тела**.


Плазмоцити - ЕМ



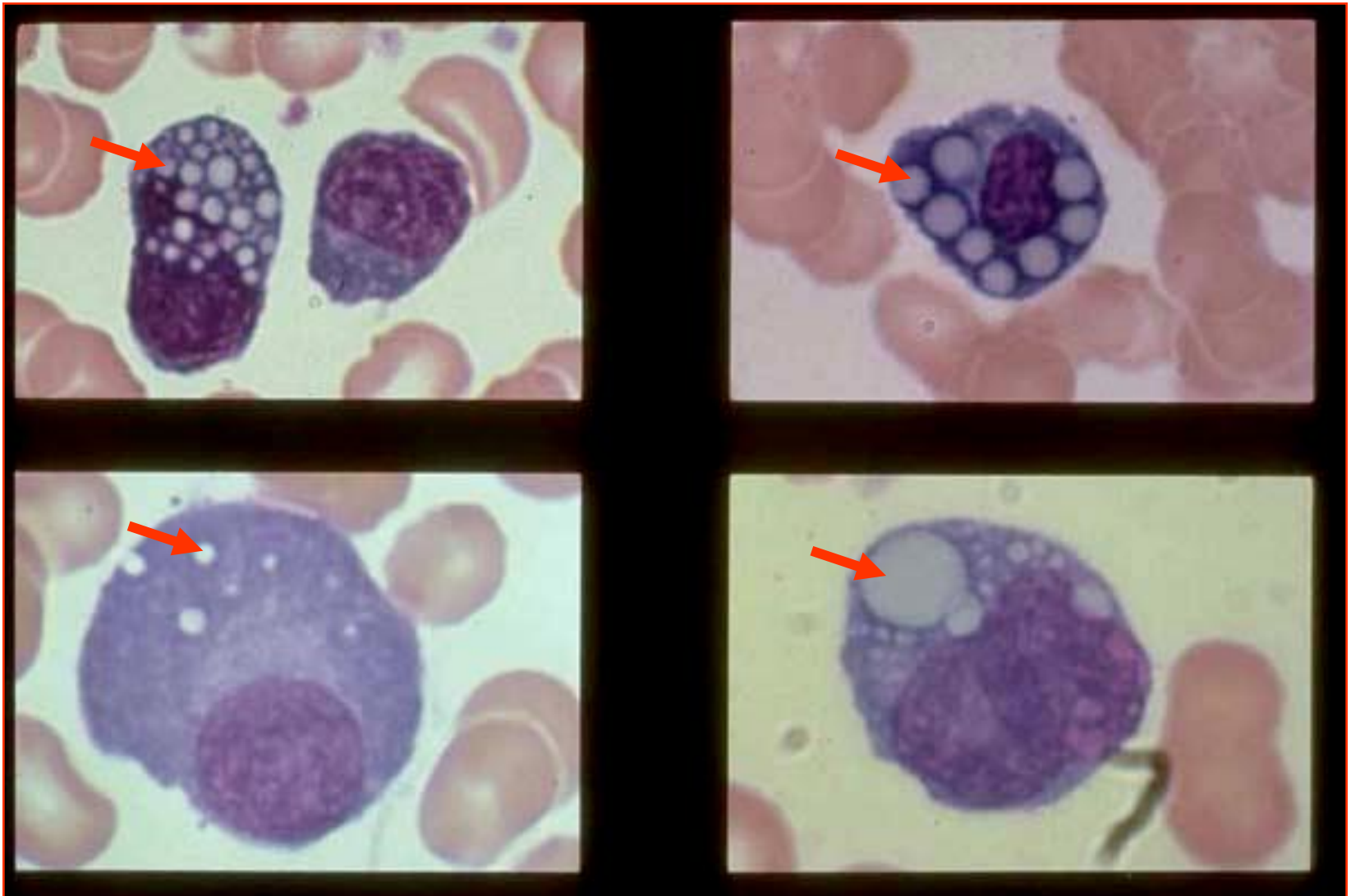
Плазмоцити - СМ



Раселова тела - EM



Раселова тела – светлосна микр.



ЕКСТРАЦЕЛУЛАРНИ МАТРИКС

Екстрацелуларни матрикс



```
graph TD; A[Екстрацелуларни матрикс] --> B[Основна супстанца]; A --> C[Протеинска влакна]; B --> D[Гликозаминогликани]; B --> E[Протеогликани]; B --> F[Адхезивни гликопротеини]; C --> G[Колагена влакна]; C --> H[Еластична влакна]; C --> I[Ретикуларна влакна];
```

**Основна
супстанца**

Гликозаминогликани

Протеогликани

Адхезивни гликопротеини

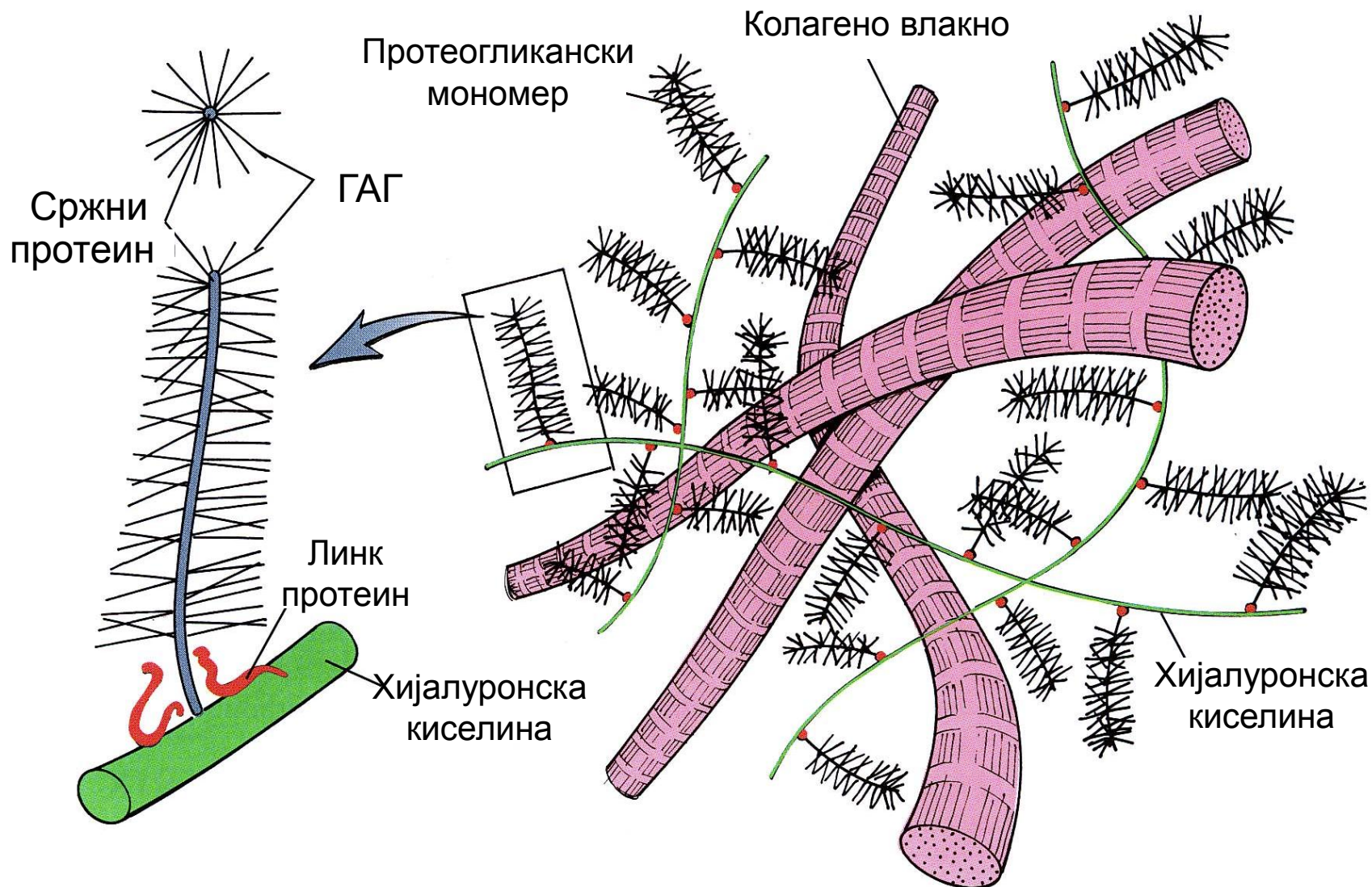
**Протеинска
влакна**

Колагена влакна

Еластична влакна

Ретикуларна влакна

Екстрацелуларни матрикс – шематски приказ



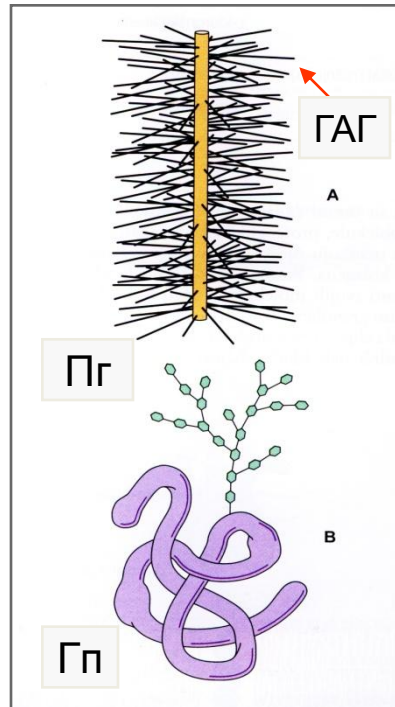
Основна супстанца

Протеоглигани

Гликозаминогликани

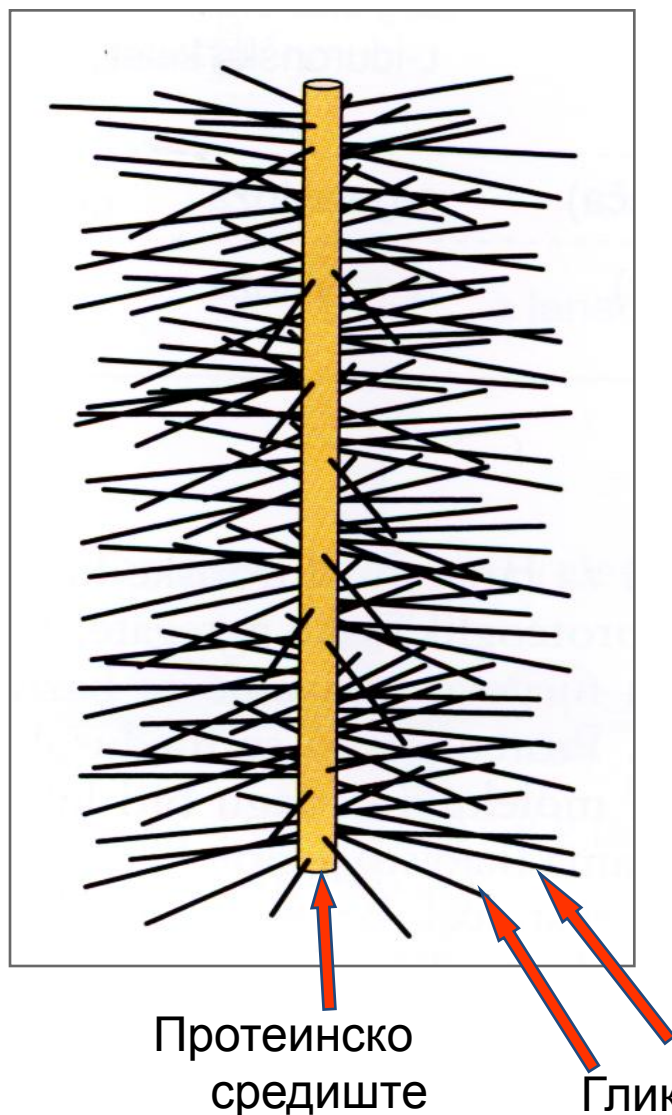
Адхезивни гликопротеини

Кератан-сулфат
Хепаран-сулфат
Хепарин
Хондроитин-4-сулфат
Хондроитин-6-сулфат
Дерматан-сулфат
Хијалуронска киселина



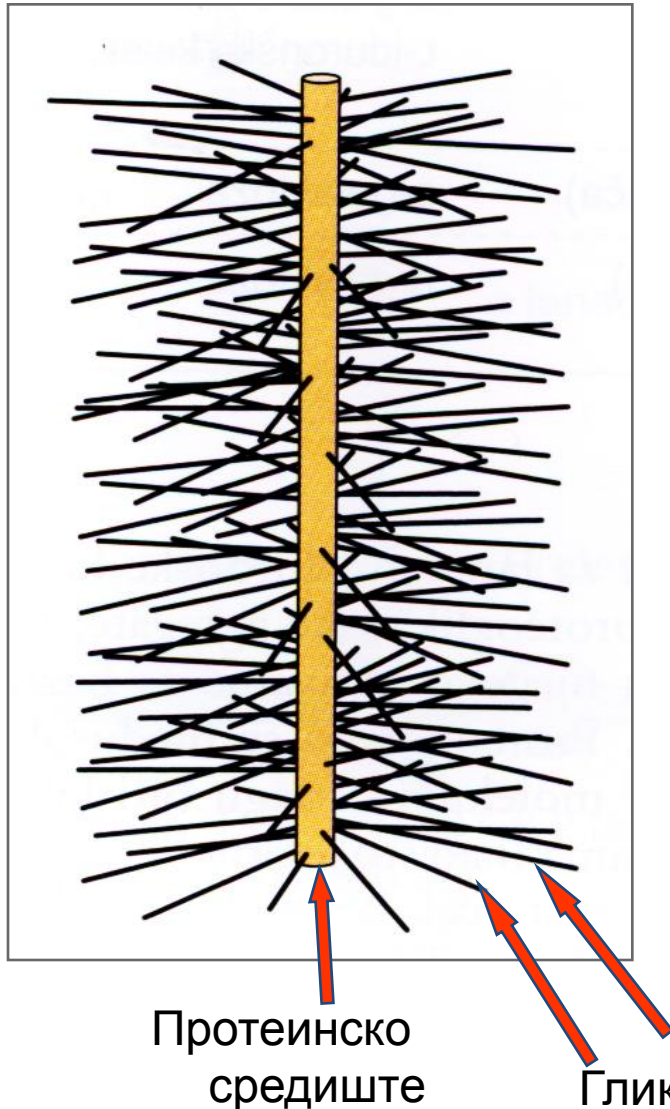
Фибронектин
Ламинин
Ентактин
Тромбоспондин
Хондронектин
Остеонектин

Гликозаминогликани и протеогликани



- ГАГ се често означавају као **мукополисахариди** или **муцини**.
- ГАГ су неразгранати полисахаридни ланци састављени од молекула хексуронске киселине и хексозамина.
- ГАГ се понашају као анјони који привлаче катјоне и везују ткивну течност.
- Сви ГАГ-и су сулфатисани, осим хијалуронске киселине.
- 80-90% молекулске тежине гликопротеина отпада на ГАГ-е.

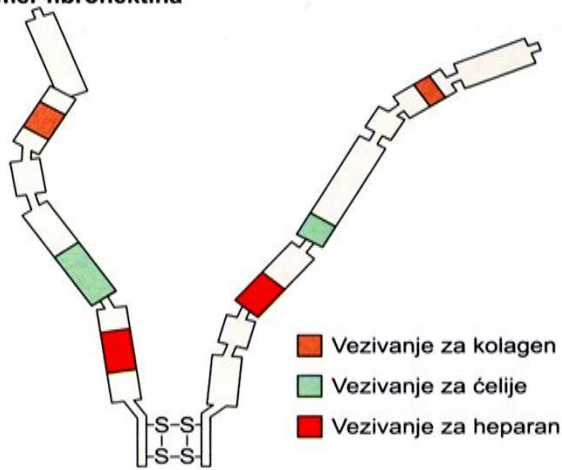
Гликозаминогликани и протеогликани



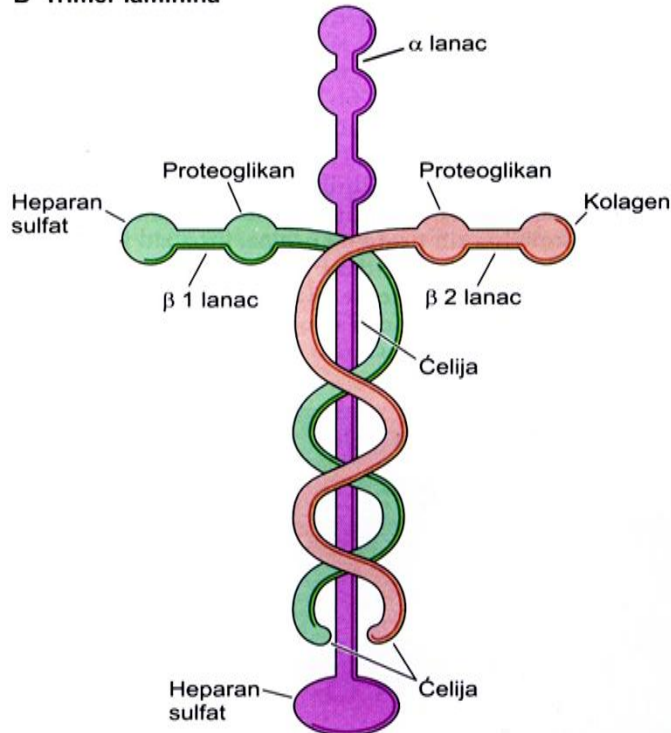
- **Протеогликани** су јако сулфатисани (кисели) гликозаминогликани са централно постављеним протенским језгром.
- Синтетишу их фибробласти, мастоцити, а у одређеним стањима и глатке мишићне ћелије синтетског фенотипа.
- Степен полимеризације ових великих молекула одређује степен вискозности основне супстанце.

Адхезивни гликопротеини

A Dimer fibronektina




B Trimer laminina

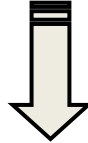


- Адхезивни гликопротеини су укључени у интеракције између ћелије и ЕЦМ-а.
- Полисахаридни ланци код протеогликана су разгранати.
- Адхезивни гликопротеини имају везујућа места за трансмембранске протеине ћелијских мембрана, затим за колагена влакна ванћелијског матрикса и најзад, за гликозаминогликане основне супстанце.
- Најважнији протеоглици: фибронектин, ламинин, ентактин, тромбоспондин, хондронектин и остеонектин.


Влакна везивног ткива



Колагена



Еластична



Ретикуларна

Колагена влакна

- **Колагена влакна** су најзаступљенија влакна везивног ткива која представљају елементе чврстине у ткиву пружајући отпор механичким силама притиска и истезања.
- Грађена су од протеина колагена, који у свом саставу има три полипептидна α ланца спирално изувијана један око другог, формирајући троструки хеликс.
- Колаген синтетишу фибробласти али и друге фиксне ћелије везивног ткива, као и ретикуларне ћелије и глатке мишићне ћелије синтетског фенотипа.
- Постоји двадесетак типова колагена који се разликују по малим варијацијама у саставу α ланца. Најбоље је проучено првих седам типова.

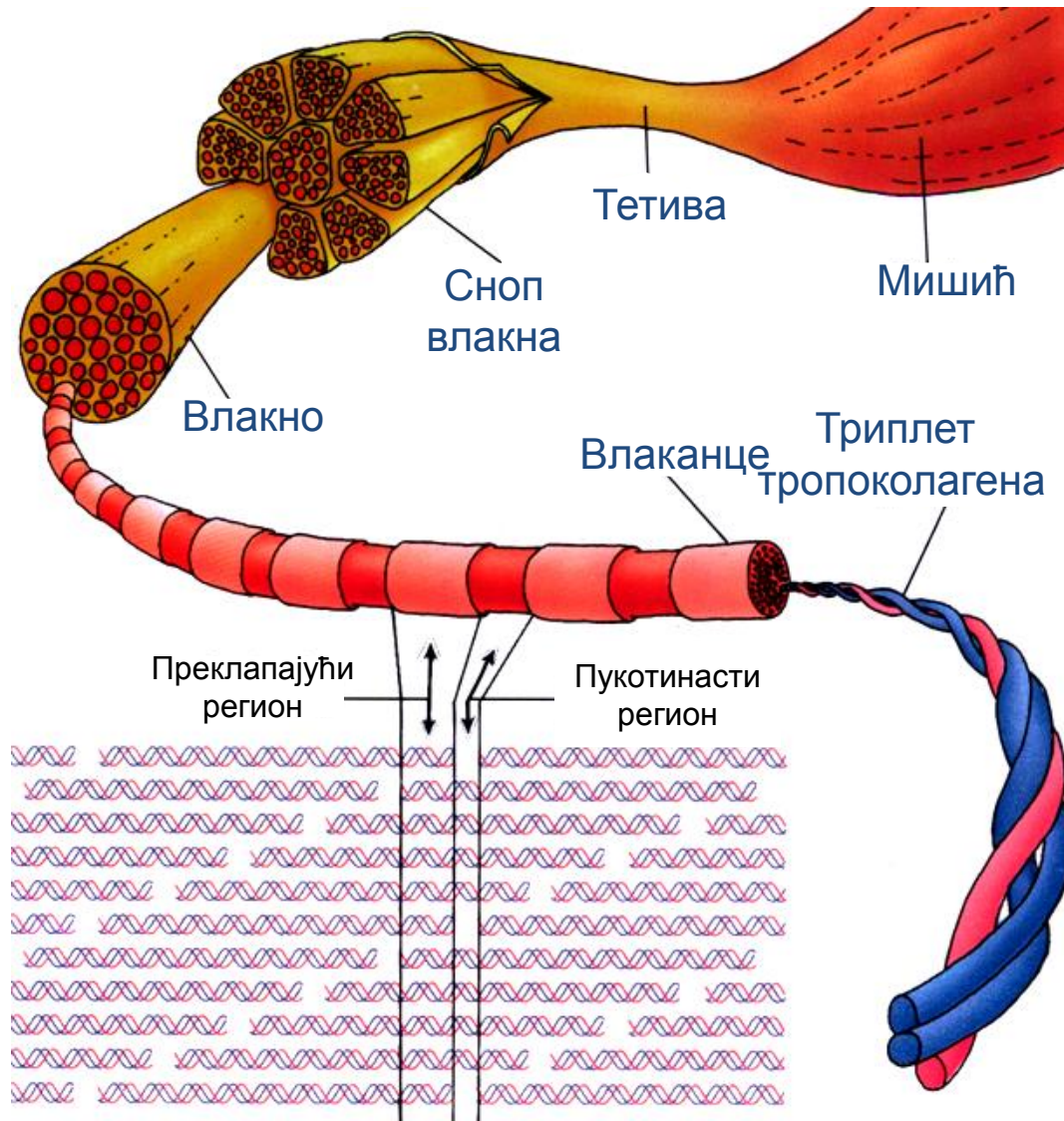
Колаген

- **Колаген тип I**
 - чини око 90% колагена и гради влакна у растреситом и густом везивном ткиву.
- **Колаген тип II**
 - формира влаканца у хијалиној хрскавици.
- **Колаген тип III**
 - формира ретикуларна влакна.
- **Колаген тип IV**
 - гради мрежу у базалној ламини.

Колаген

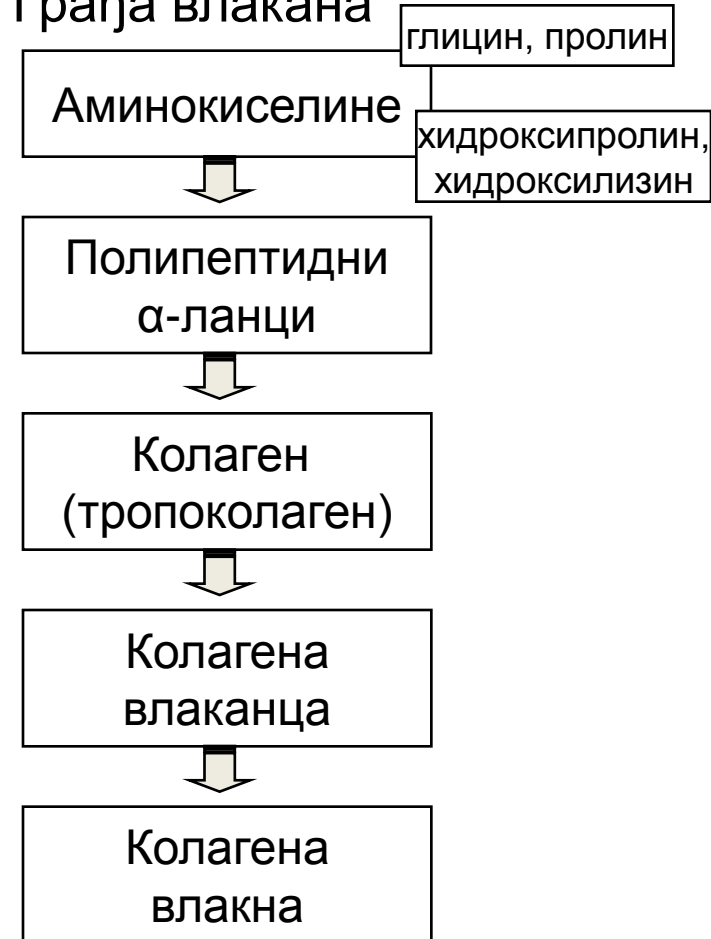- **Колаген тип V**
 - гради везу између ћелија и осталих структура ткива.
- **Колаген тип VI**
 - формира танка влаканца углавном у рожњачи.
- **Колаген тип VII**
 - везује интерстицијална колагена влакна (тип I и II) за неколагене елементе у структури ткива.

Колагена влакна



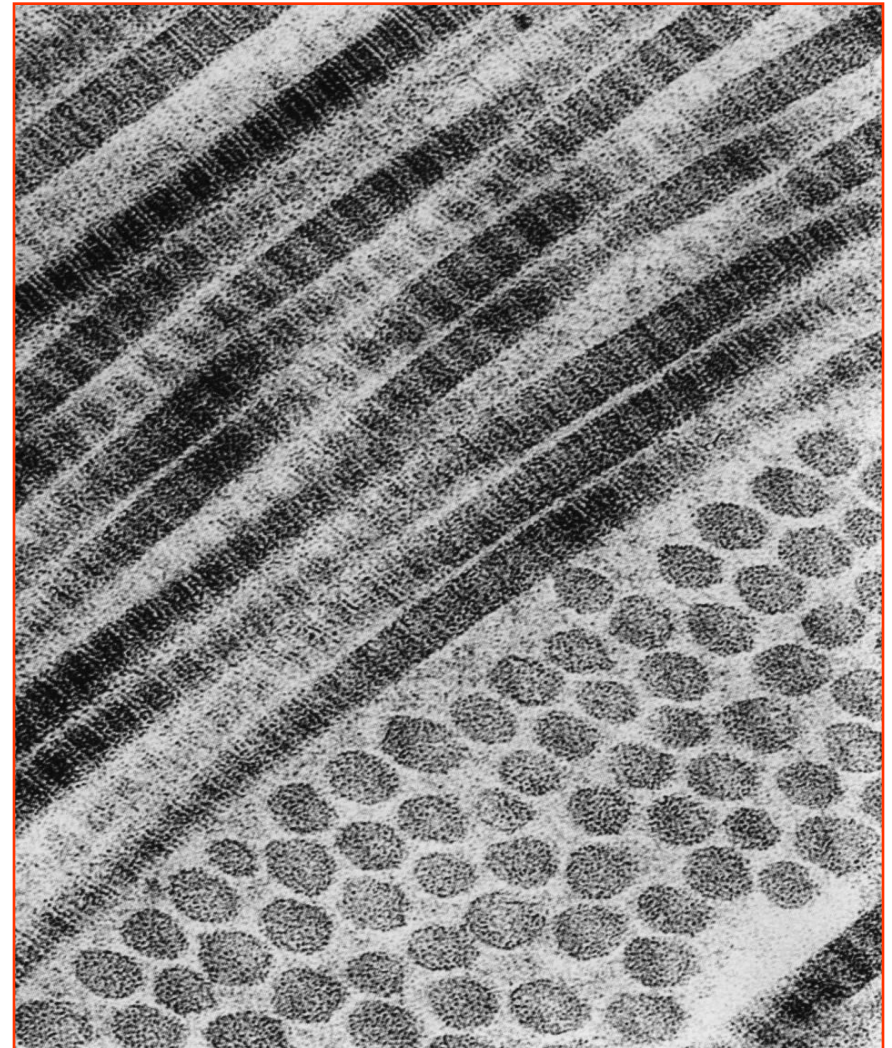
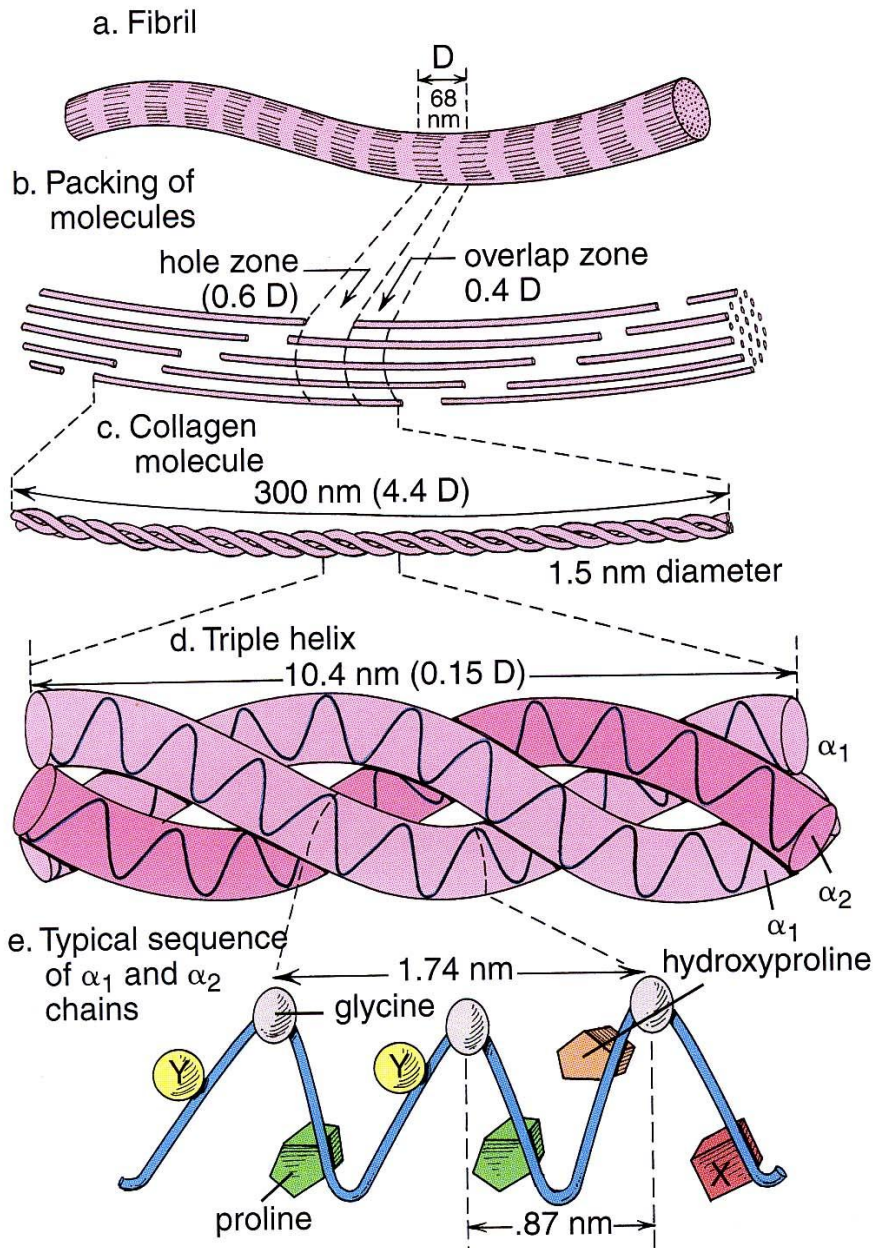
- Дијаметар влакана је 0,2-10 μm .

Грађа влакана

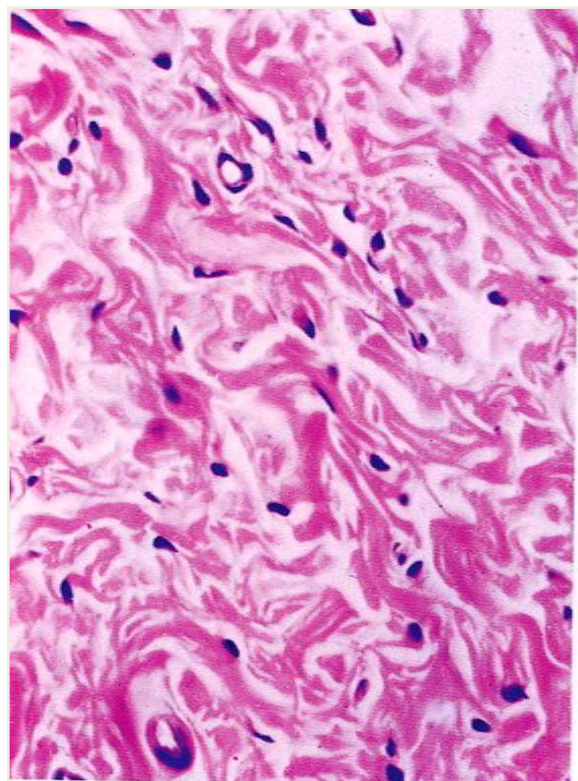


Колагена влакна

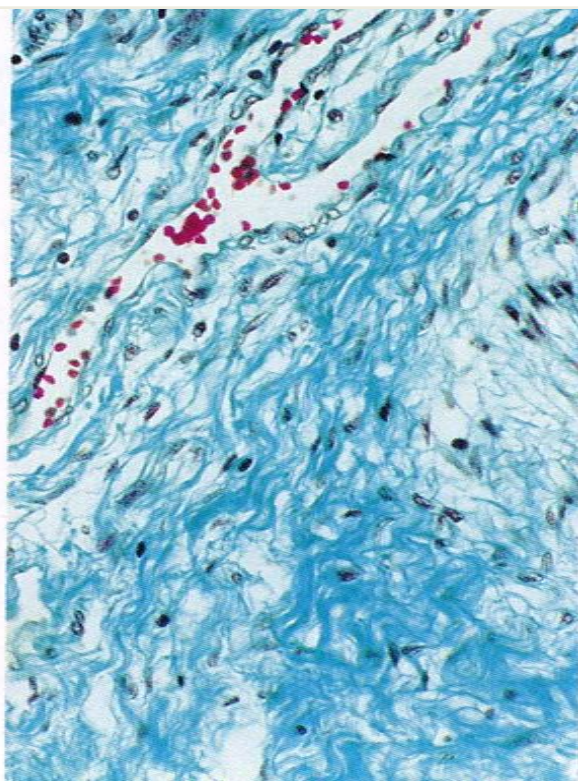
- Попречне пруге се смењују на 67 nm.



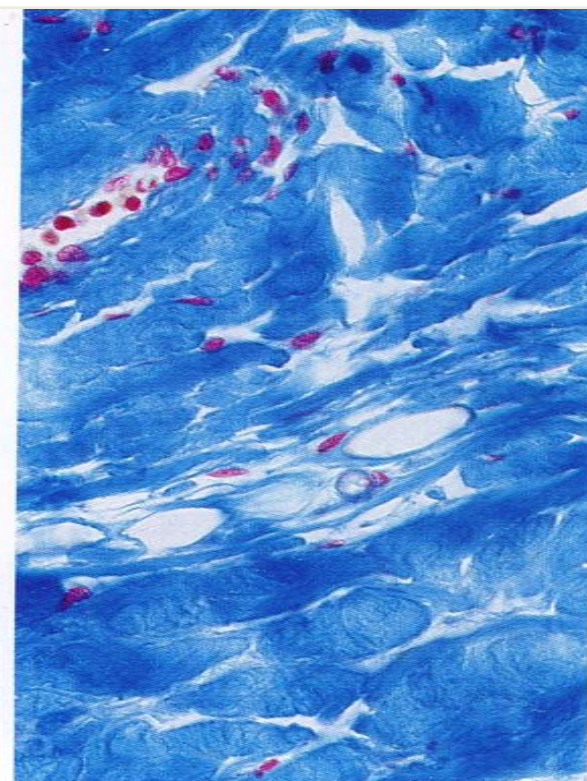
Колагена влакна - CM



HE бојење

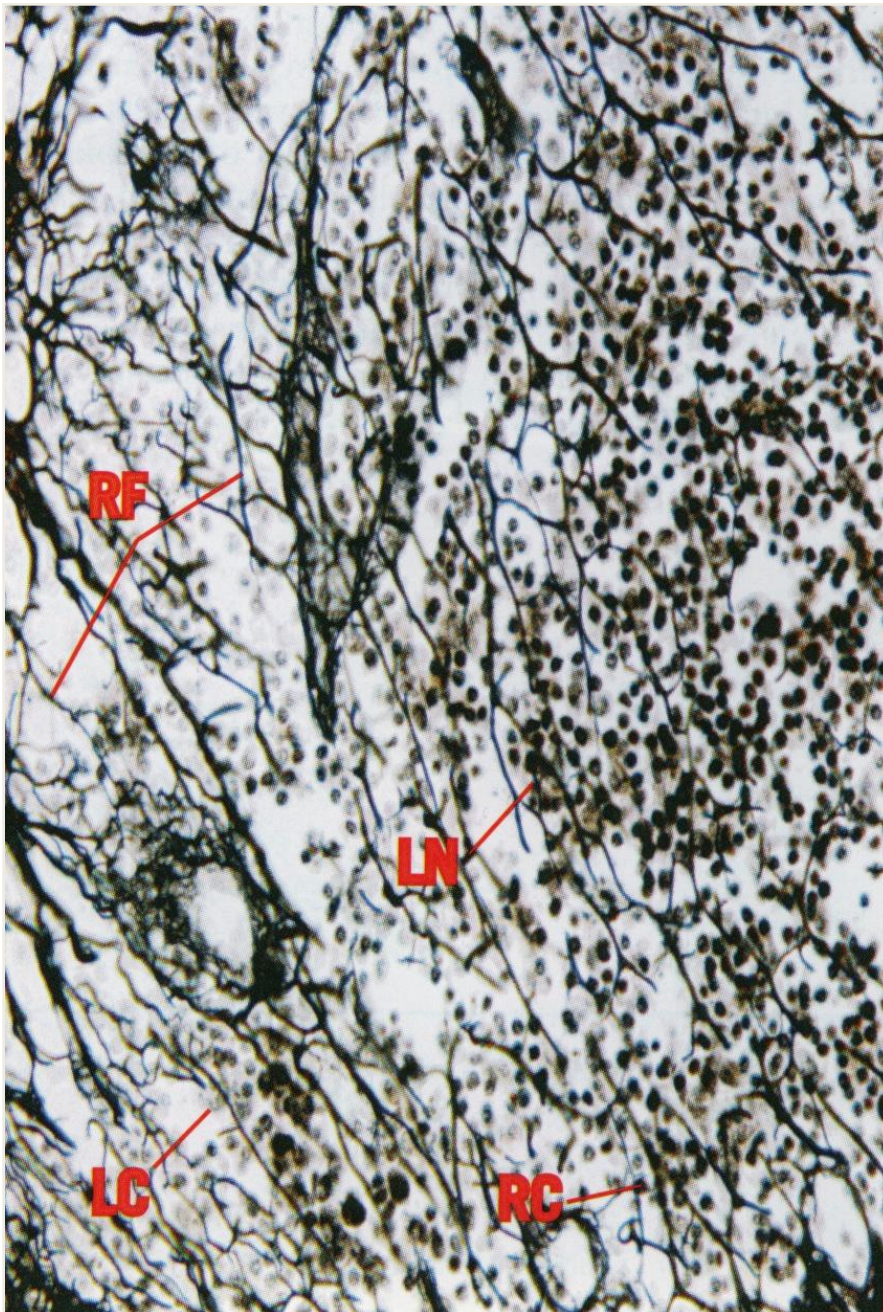


Масоново трихромно бојење



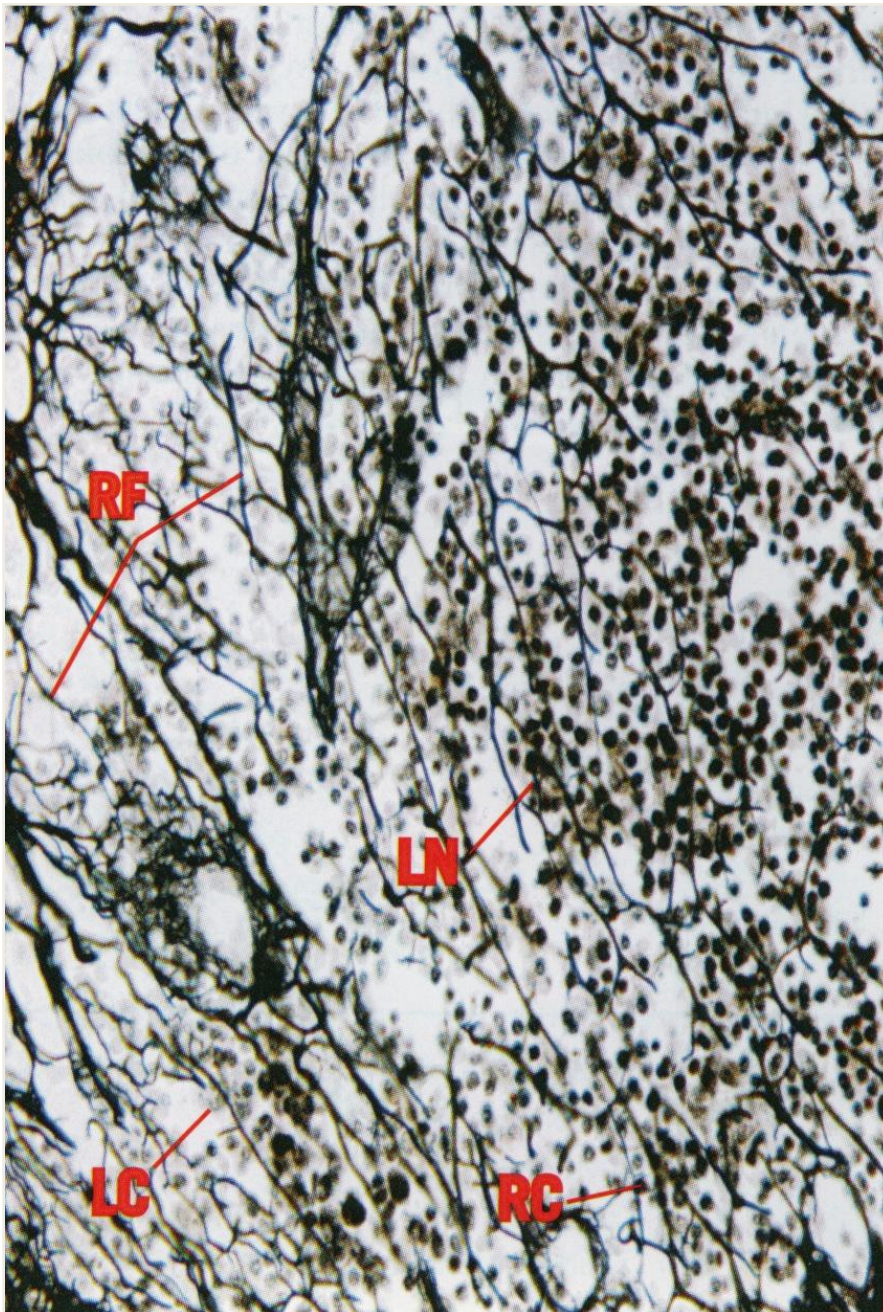
Азан

Ретикуларна vlakна


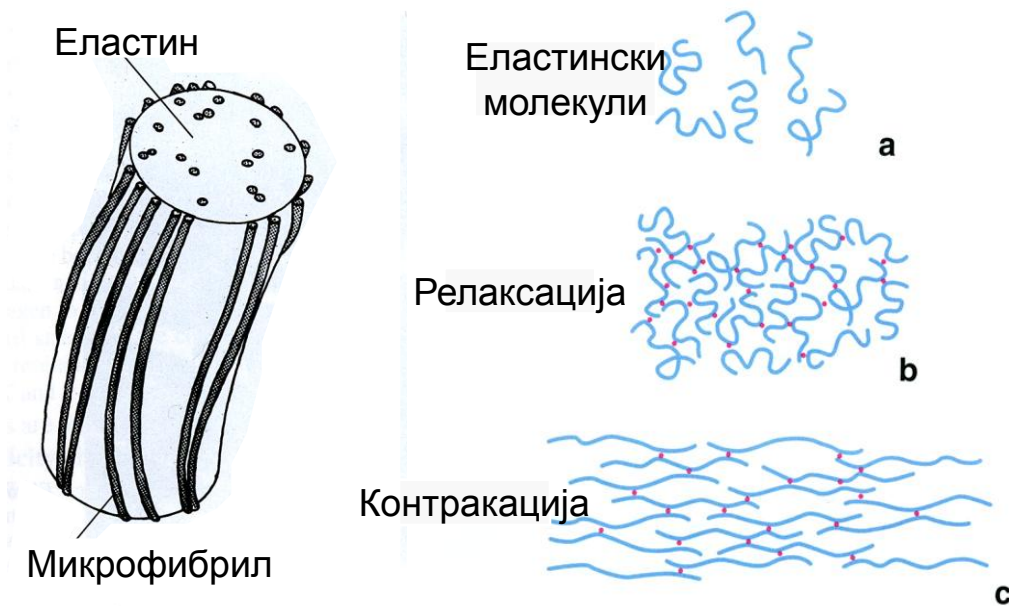


- Пречник влакана 0,5-2 μm .
- Изграђена из колагена тип III.
- Ретикуларна влакна се налазе у ткивима повезана са јачим колагеним влакнима типа I.
- Формирају потпорну тродимензионалну мрежу, која подупиरे ћелије.
- Приказују се ПАС и Гоморијевим бојењем (аргиروفилна влакна).

Ретикуларна vlakна


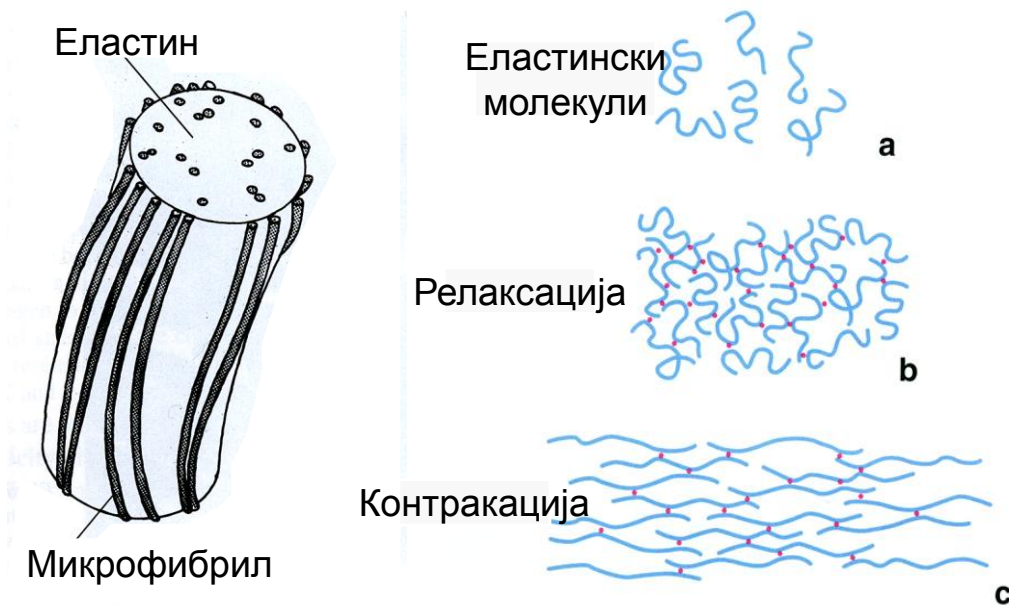


- Присутна су у лимфним органима, около жлезданих ацинуса, масних и мишићних ћелија.
- Колаген типа III се често назива и "фетални" колаген, јер фетално ткиво садржи више колагена III у свом саставу у односу на адултно ткиво на истом месту.



Еластична vlakna

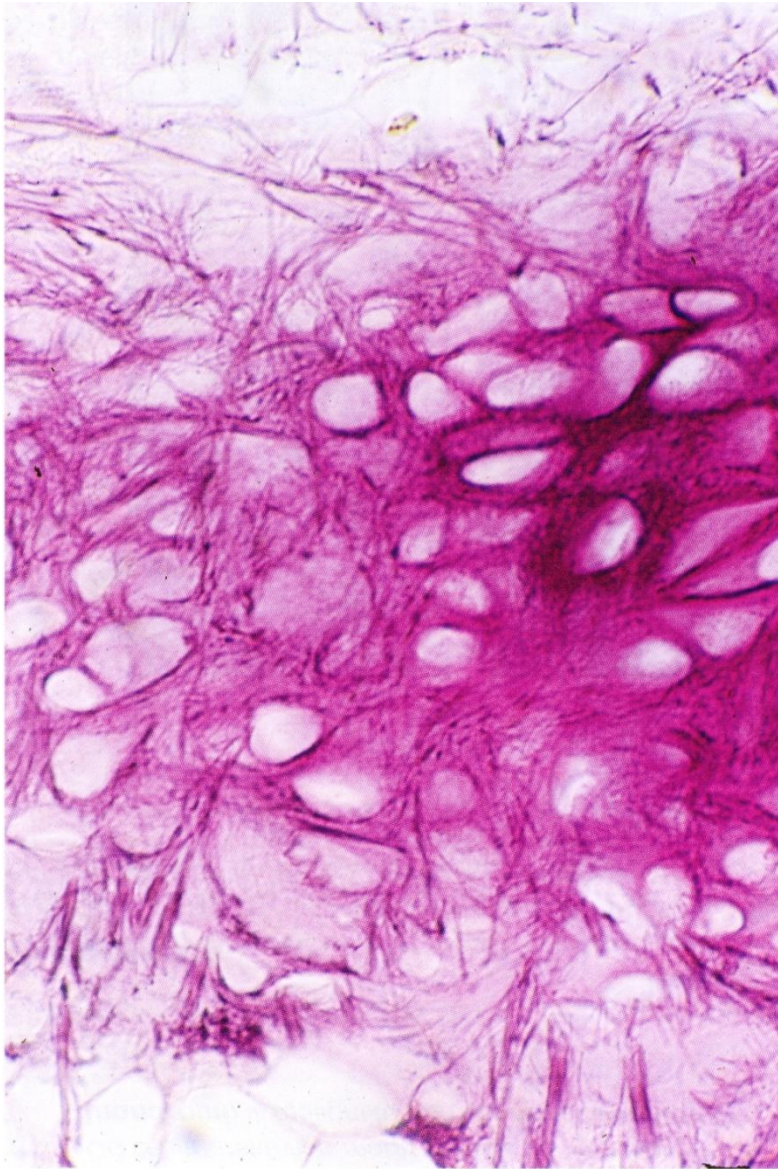
- **Еластична vlakna** представљају елементе везивног ткива који обезбеђују еластичност ткива и органа.
- То су танка и разграната vlakna.
- Састав: протеин еластин + микрофибрили.
- Током синтезе, иницијално се формирају микрофибрили, а затим се унутар њиховог снопа уграђује аморфни еластин.



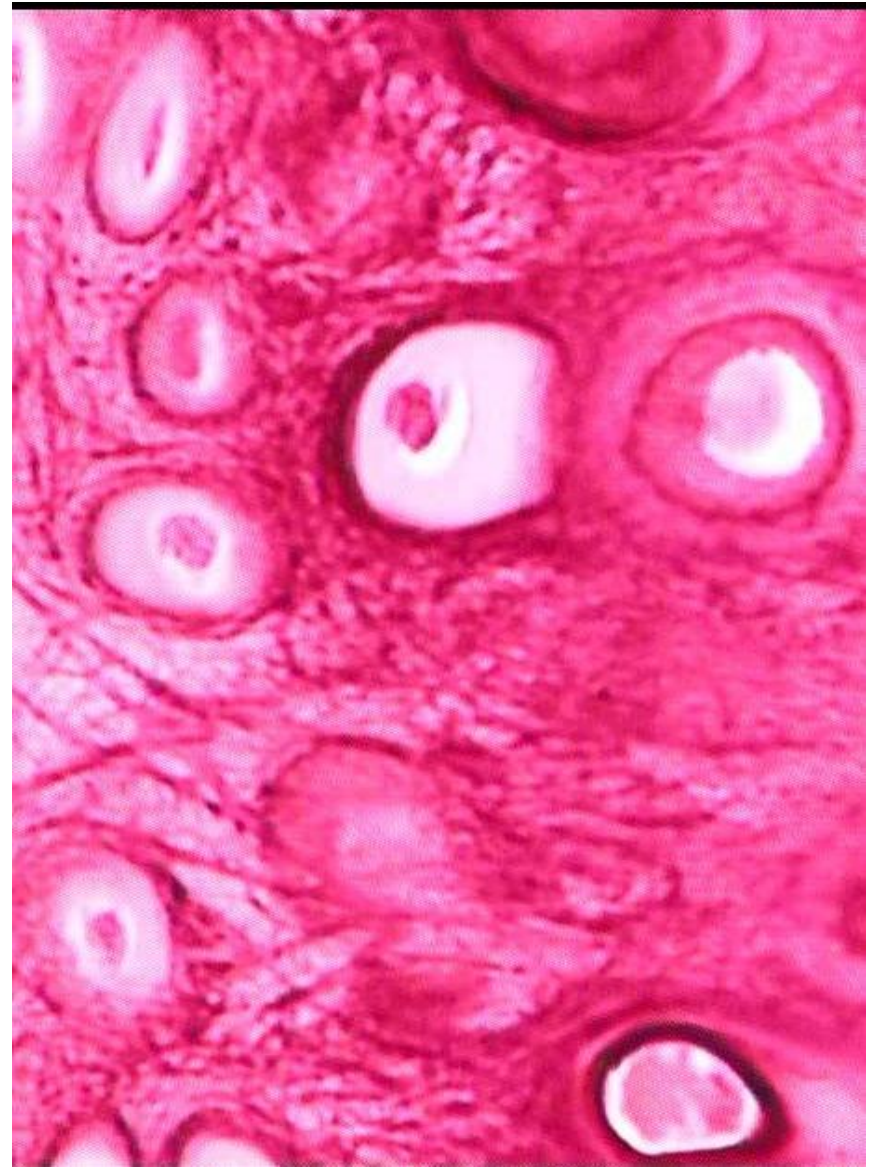Еластична vlakna

- Млада еластична влакна садрже већу количину микрофибрила, док се са старошћу повећава количина еластина чиме се губи квалитет и еластичност ткива.
- Еластин садрже специфичне аминокиселине дезмозин и изодезмозин.
- Влакна се истежу и до 150%.
- **Окситаланска и елаунинска влакна** су незреле форме еластичних влакана.
- Еластична влакна синтетишу фибробласти и глатке мишићне ћелије синтетског фенотипа.

Еластична влакна

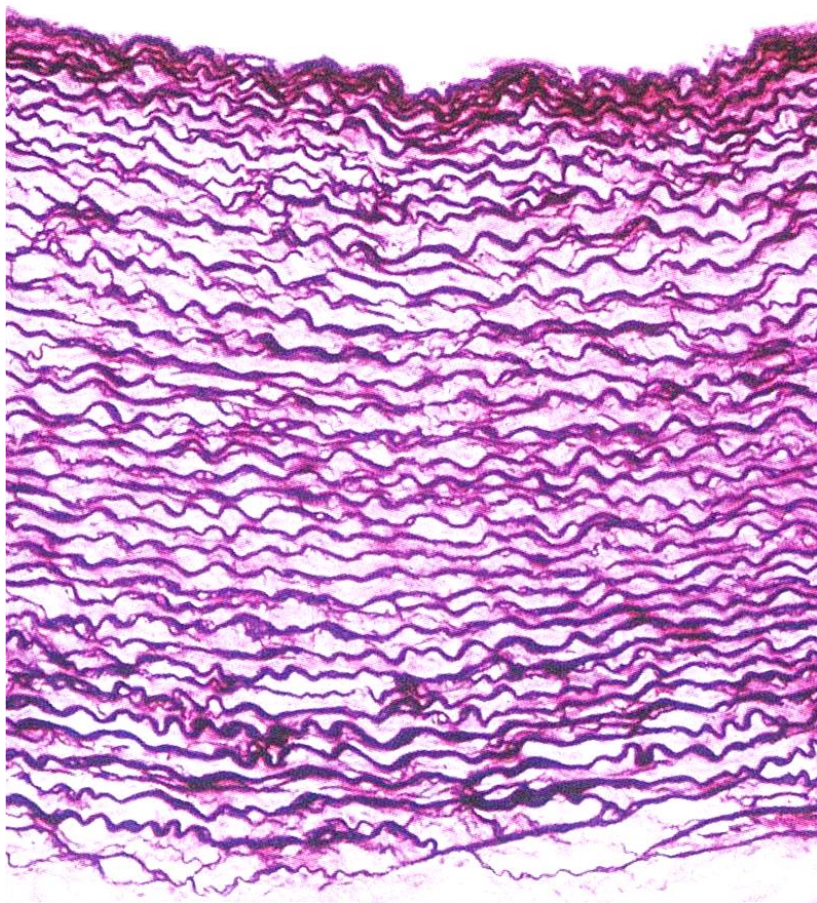


Бојење резорцином

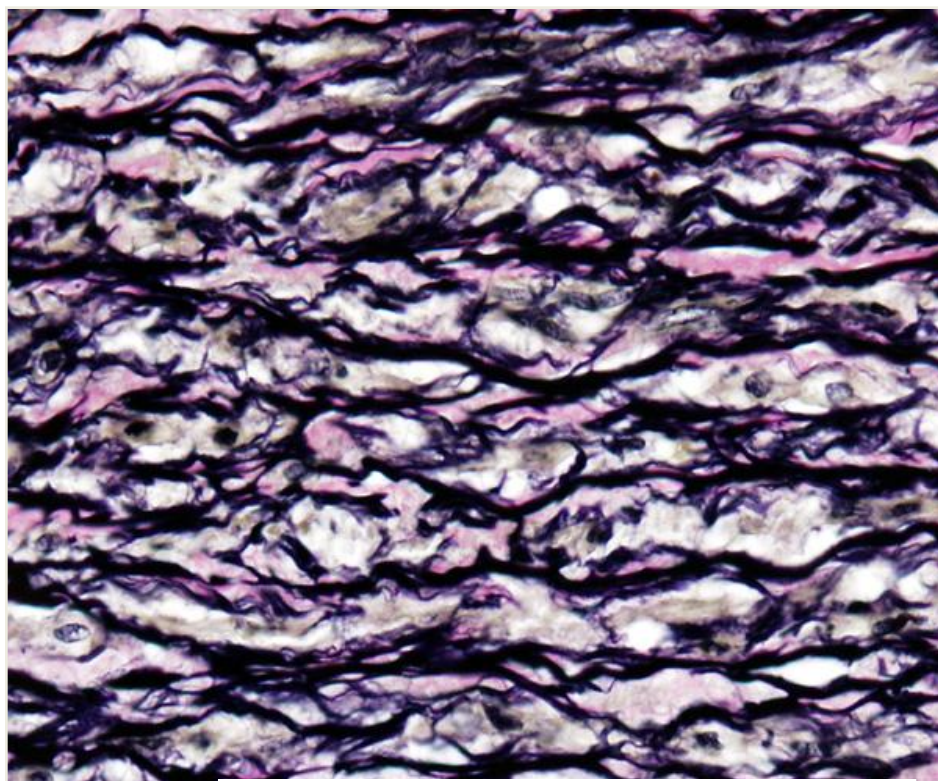


Бојење орцеином

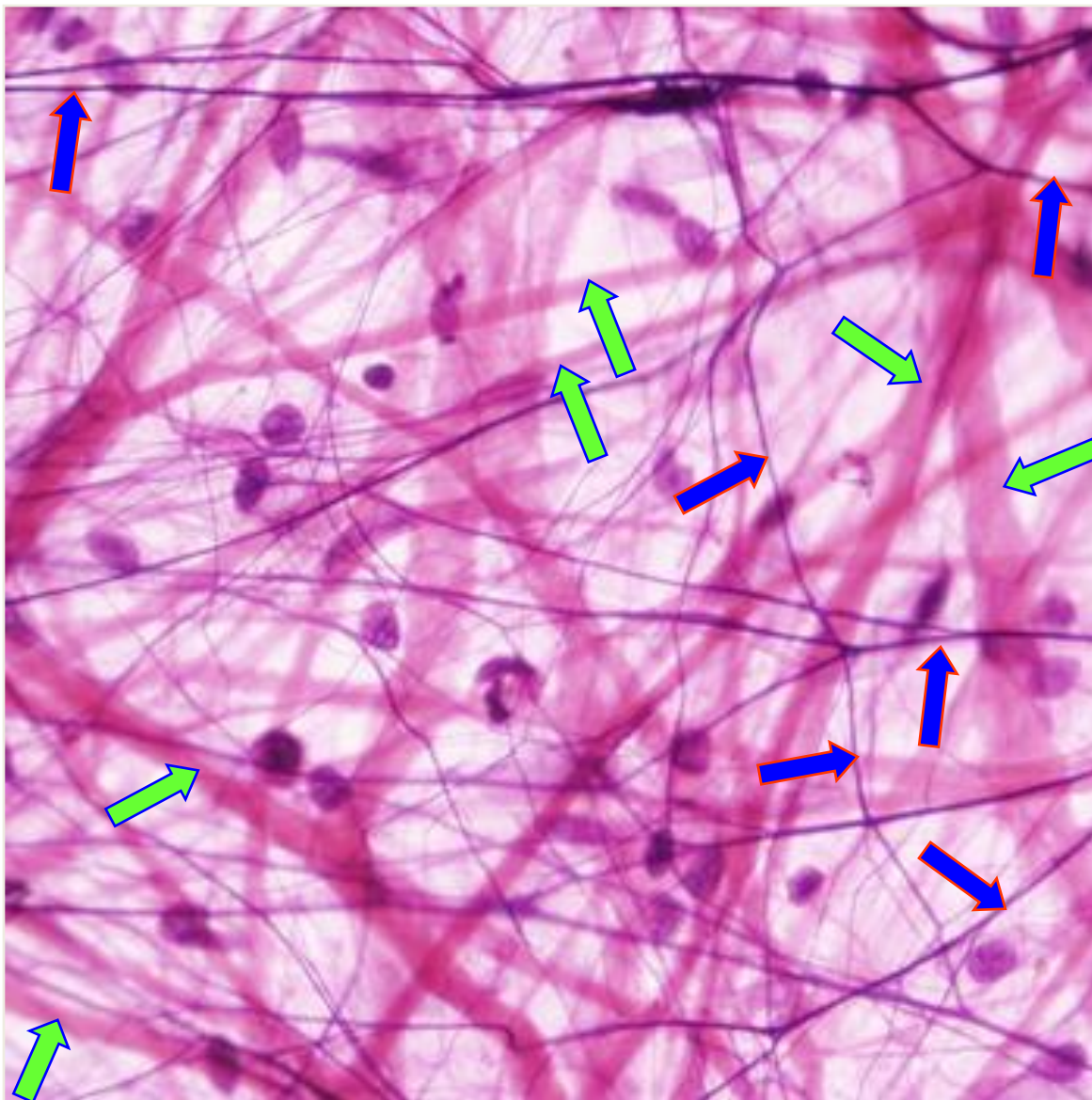
Еластична влакна





Weigert-ово бојење



Verhoeff - van Gieson бојење



Колагена и еластична vlakna

 колагена vlakna
 еластична vlakna

КЛАСИФИКАЦИЈА ВЕЗИВНИХ ТКИВА

Везивна ткива



Ембрионална



Мезенхимско ткиво (мезенхим)

Слузно везивно ткиво



Адултна



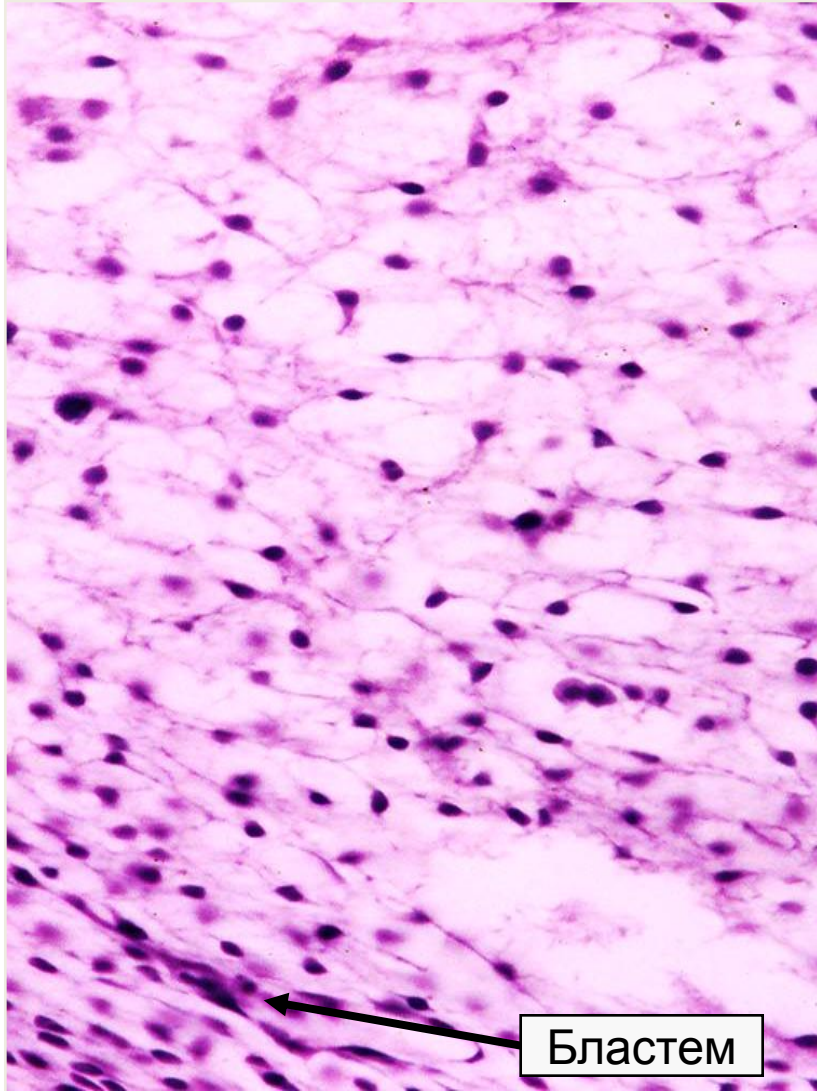
а) Са општим својствима

1. Растресито везиво
2. Густо везиво
 - регуларно
 - ирегуларно

б) Специјализована везивна ткива

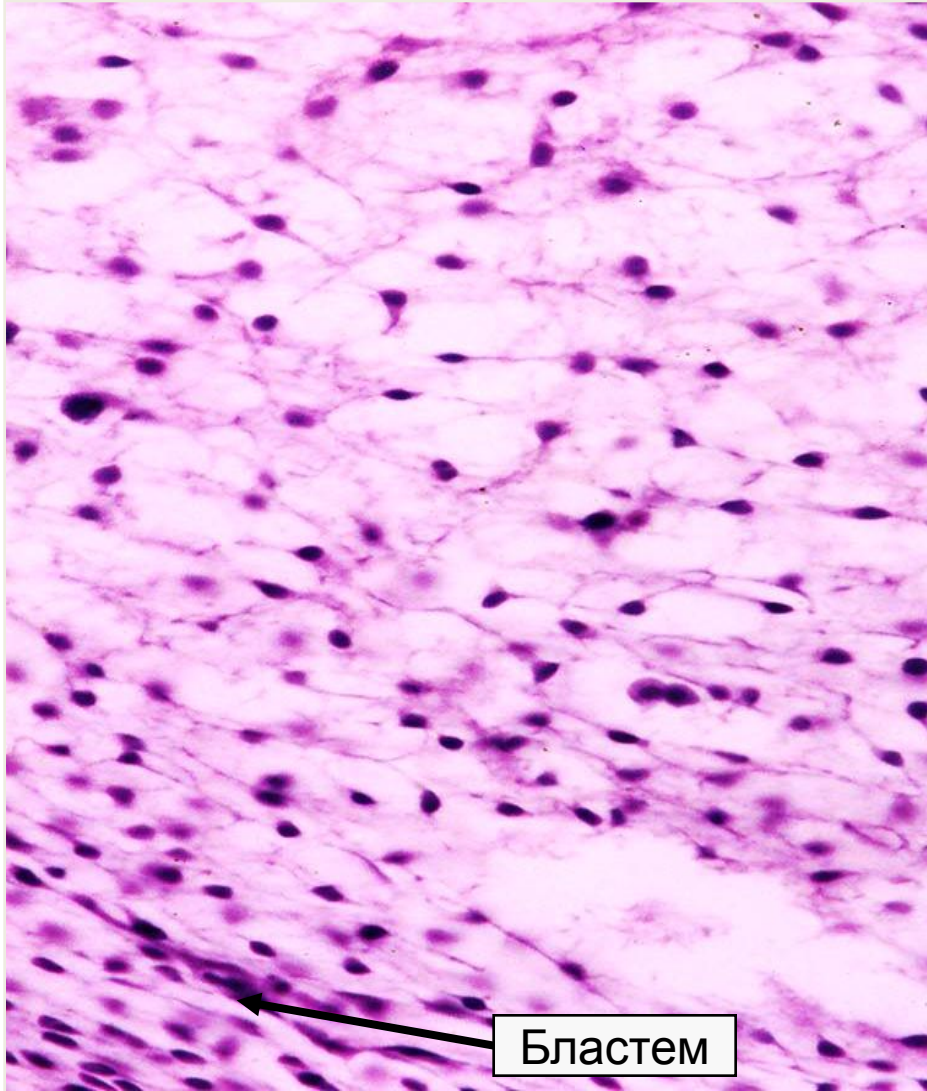
3. Масно ткиво
 - жуто
 - мрко
4. Хематопоезно ткиво
5. Хрскавичаво ткиво
6. Коштано ткиво
7. Крв

Мезенхимско ткиво



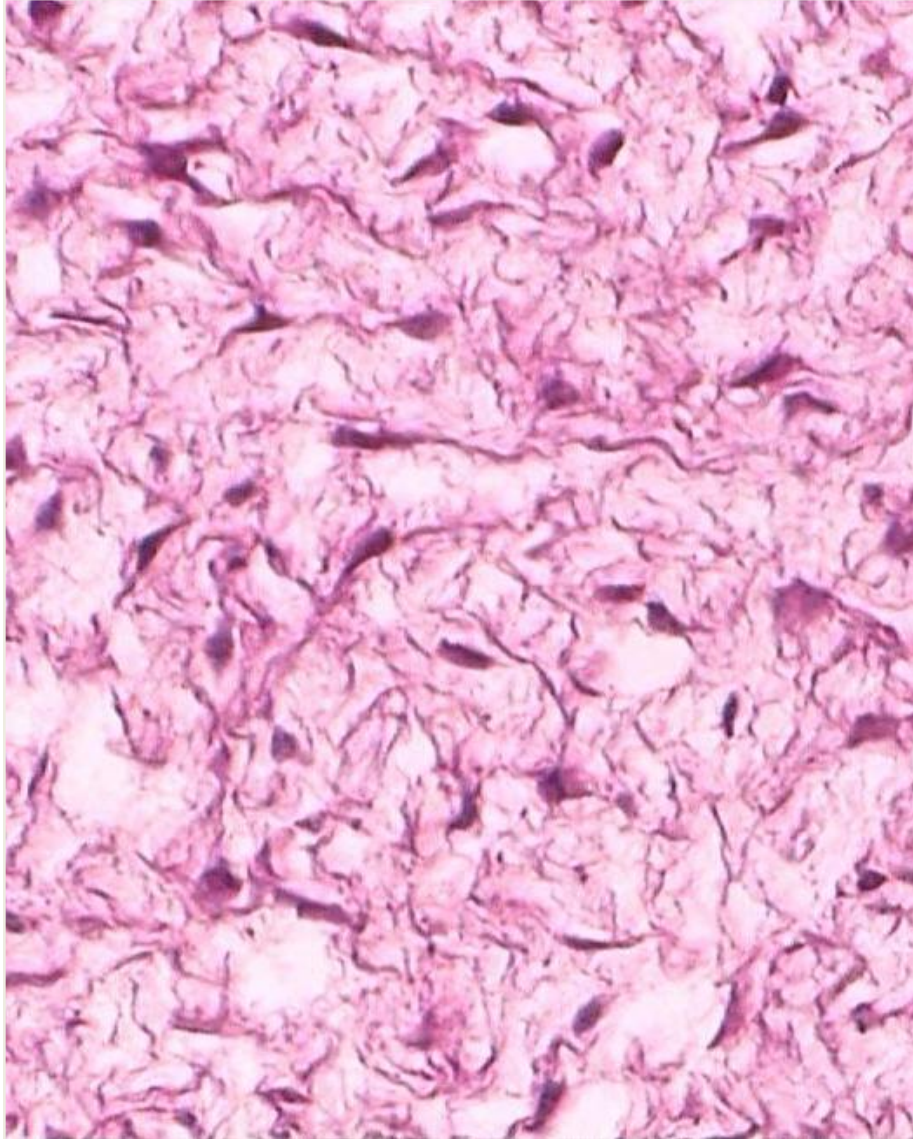
- **Меземхим** представља првобитно, ембрионално везивно ткиво које највећим делом настаје из мезодерма.
- Присутно само у ембрионалном периоду.
- Садржи мезенхимске ћелије, доста основне супстанце и ретка ретикуларна вкана.
- Мезенхималне ћелије се одликују великим пролиферативним потенцијалом и честим митозама.

Мезенхимско ткиво



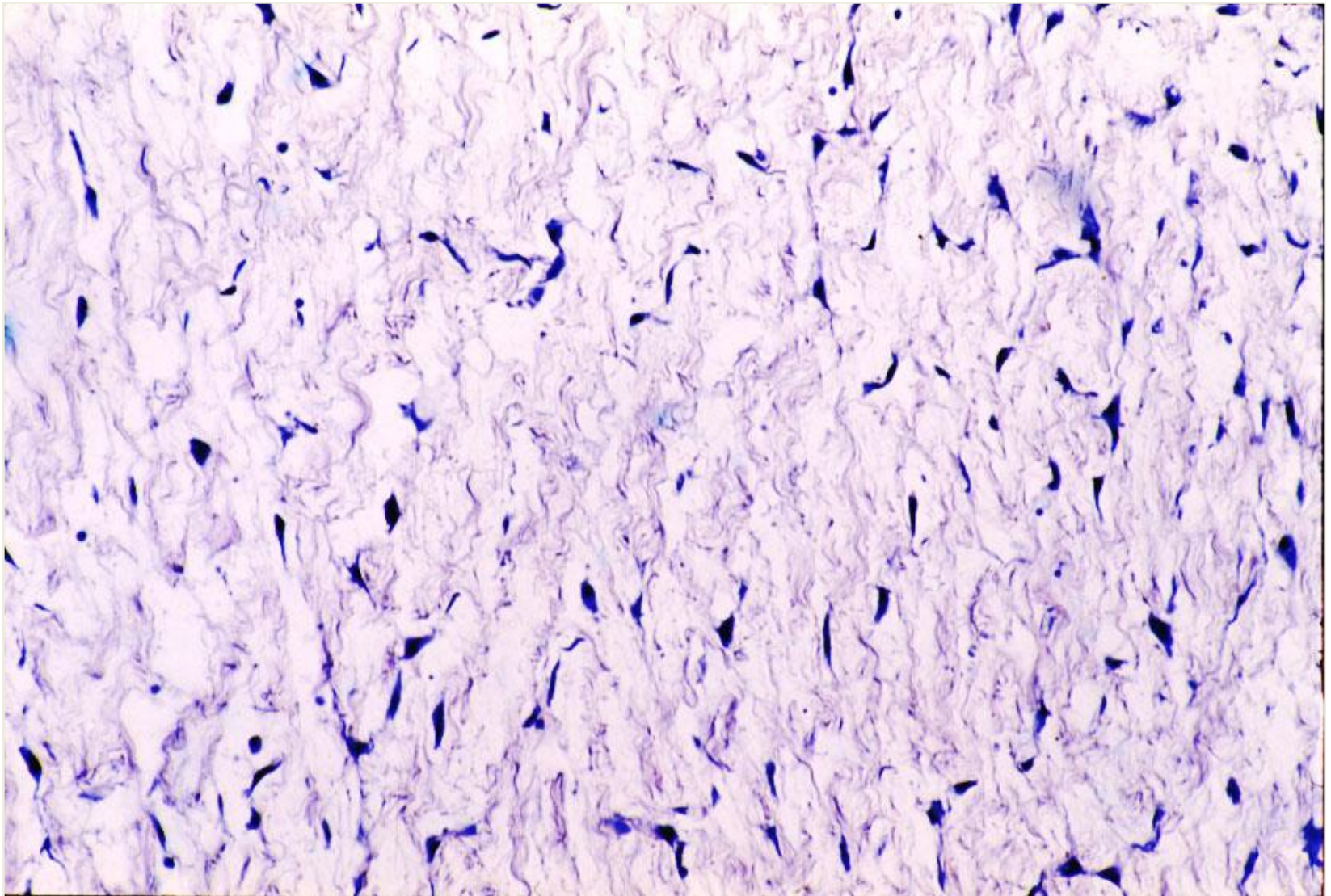
- Миграцијом и збијањем мезенхималних ћелија формирају се **бластем** од којих се касније диферентују скелетно и мишићно ткиво.
- Од мезенхима настају адултна везивна ткива

Слузно везивно ткиво

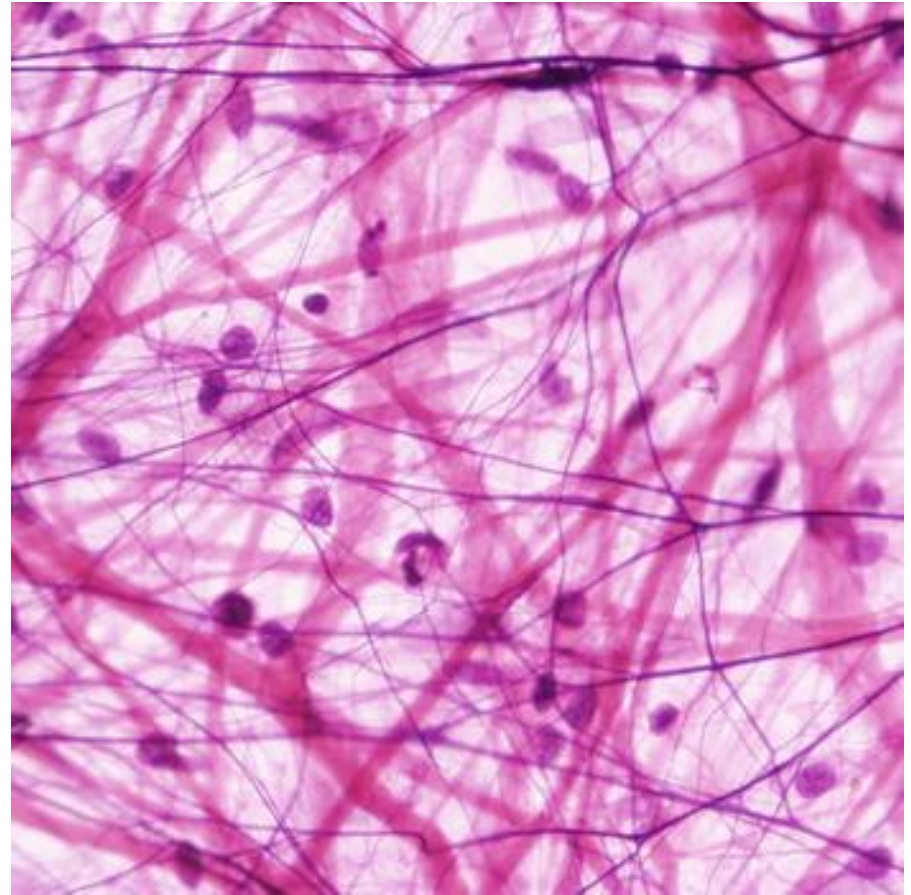
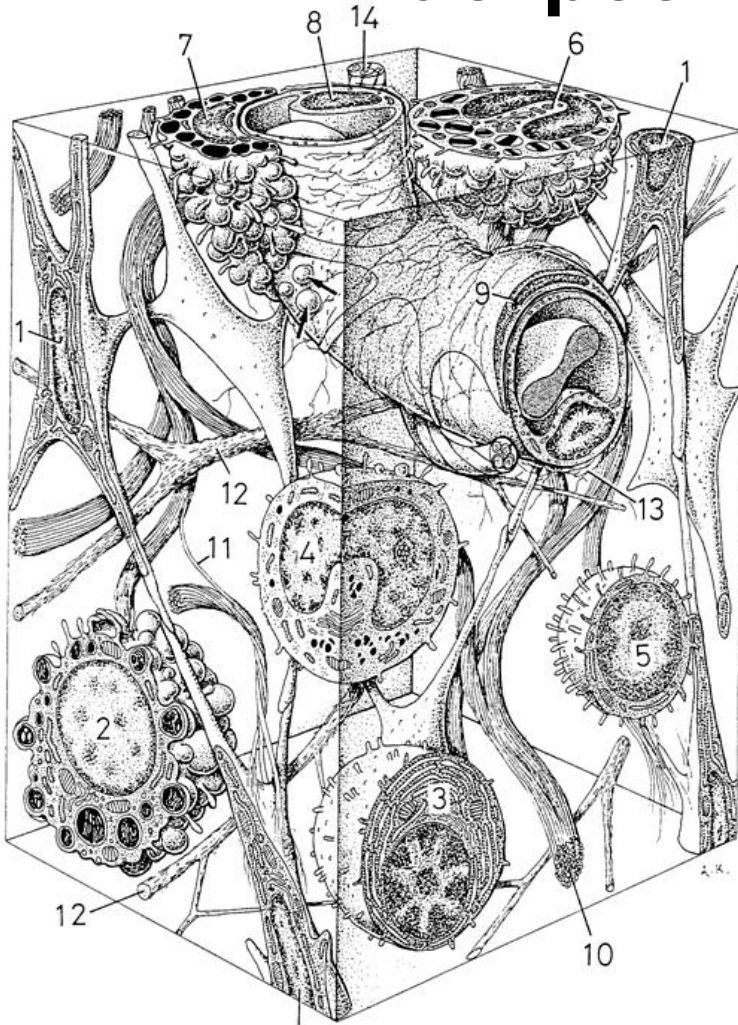


- **Слузно везивно ткиво** налази се у пупчаној врпци и познато је под називом Вартонова (Wharton) пихтија.
- Ткиво нема способност даље диференцијације и није прокрвљено.
- Садржи фибробласте, основну супстанцу и колагена влакна.
- У основној супстанци заступљена хијалуронска киселина која ткиву даје вискозност.

Слузно везивно ткиво

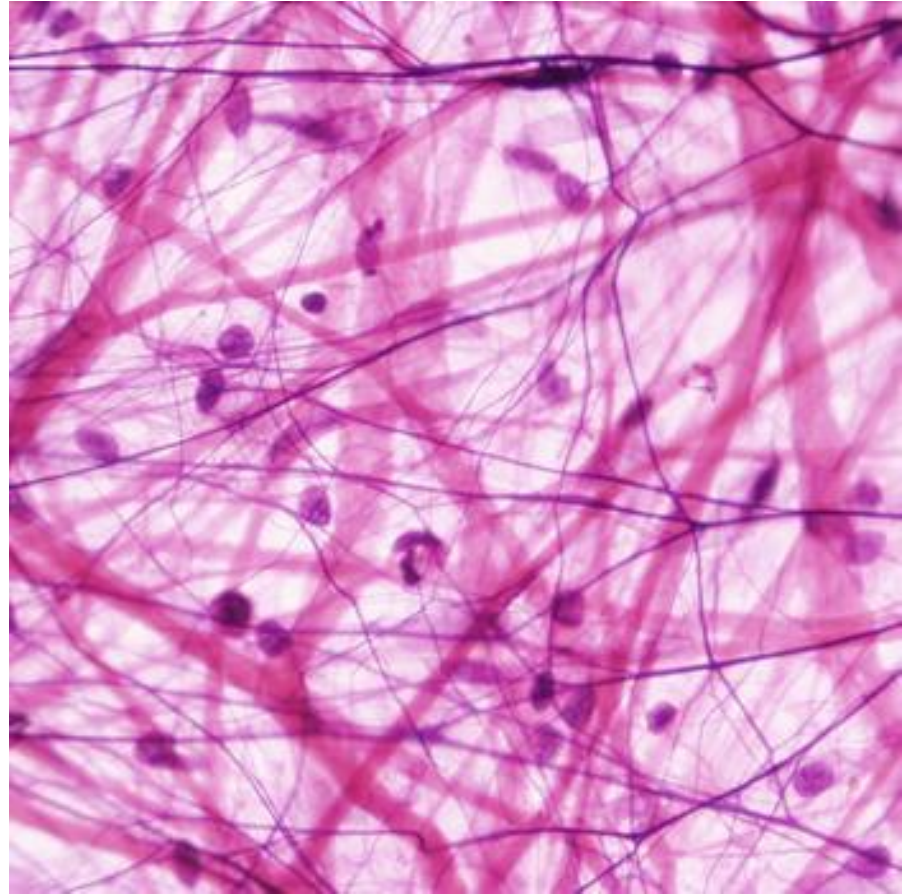
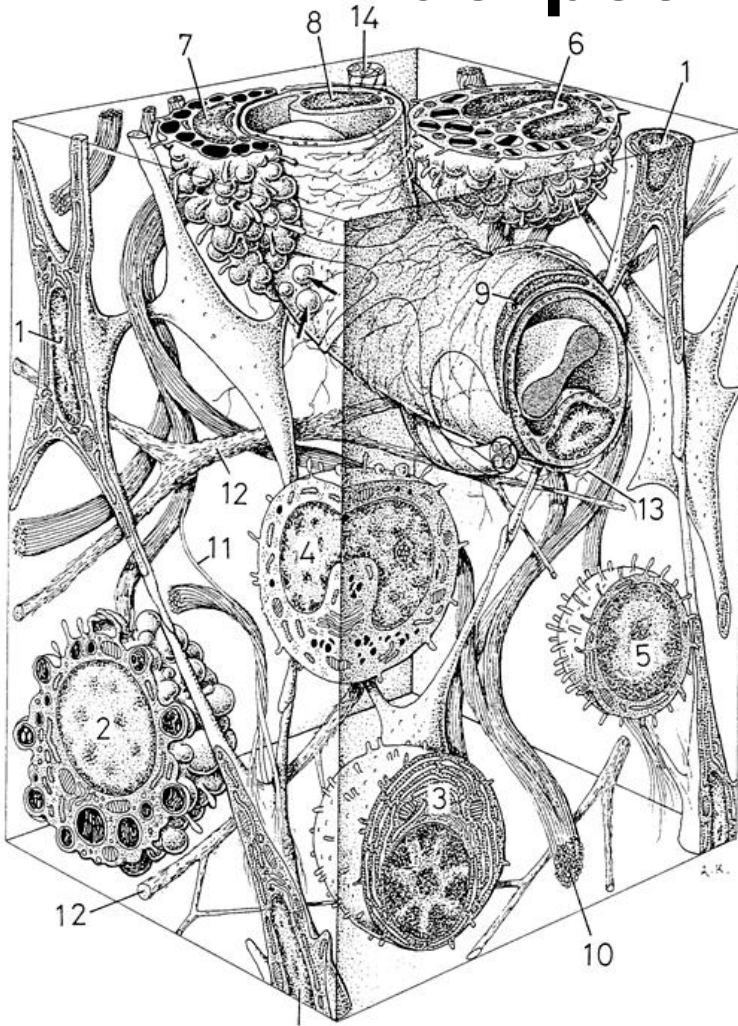


Растресито везивно ткиво



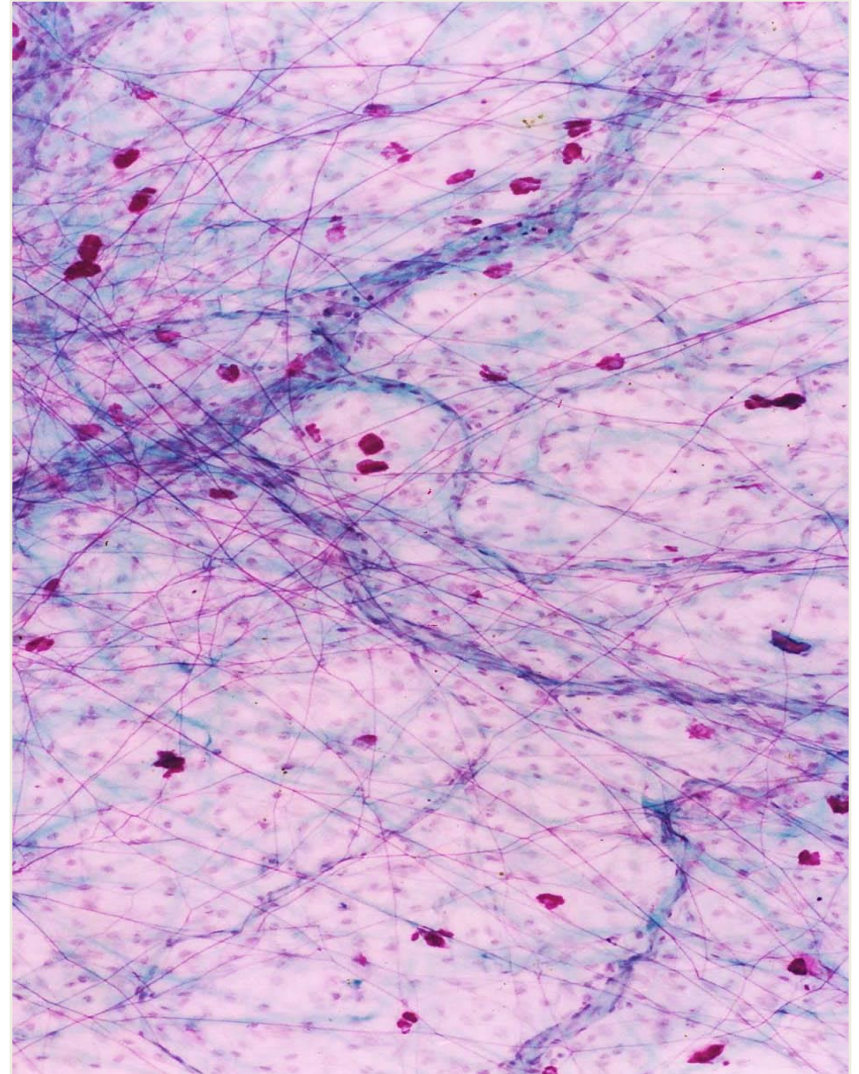
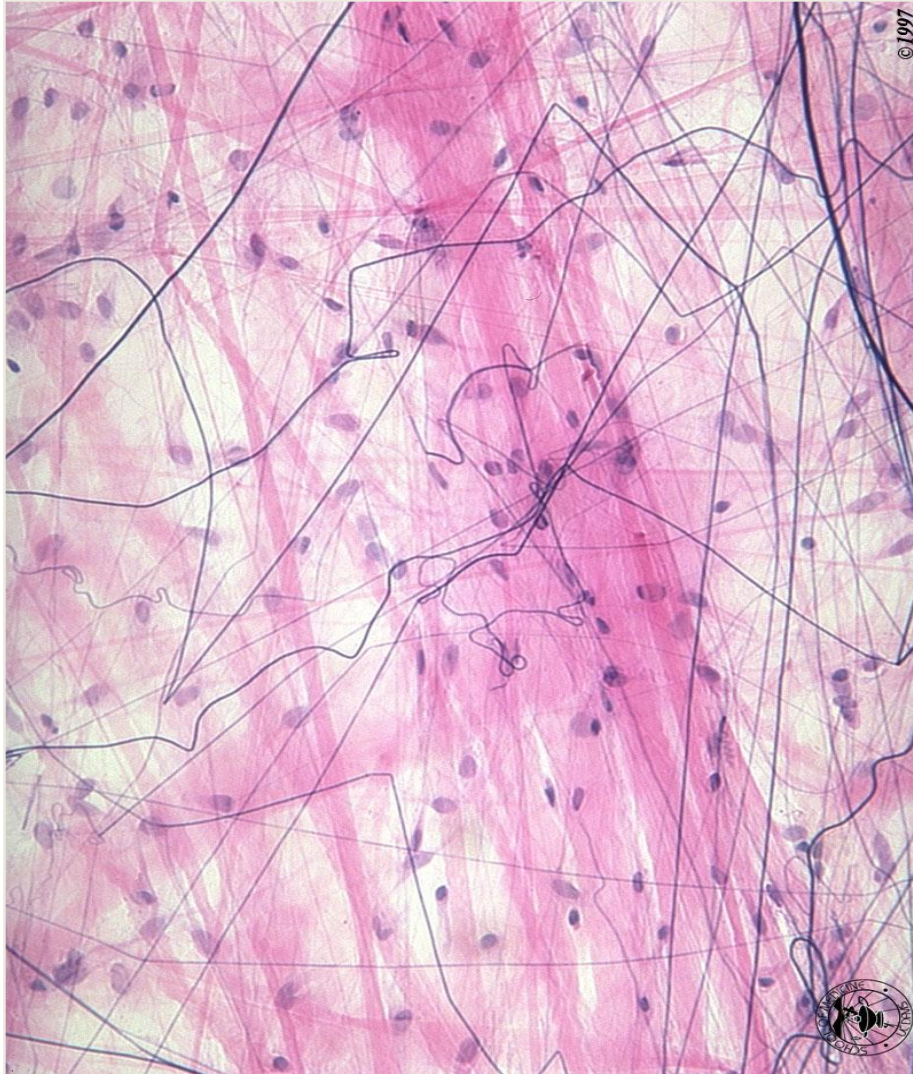
- Налази се у дерму, у слузокожама испод епитела, крвним и лимфним судовима итд.
- Садржи мноштво ћелијских типова, обимну међућелијску супстанцу и сва три типа везивних влакана у растреситом распореду.

Растресито везивно ткиво

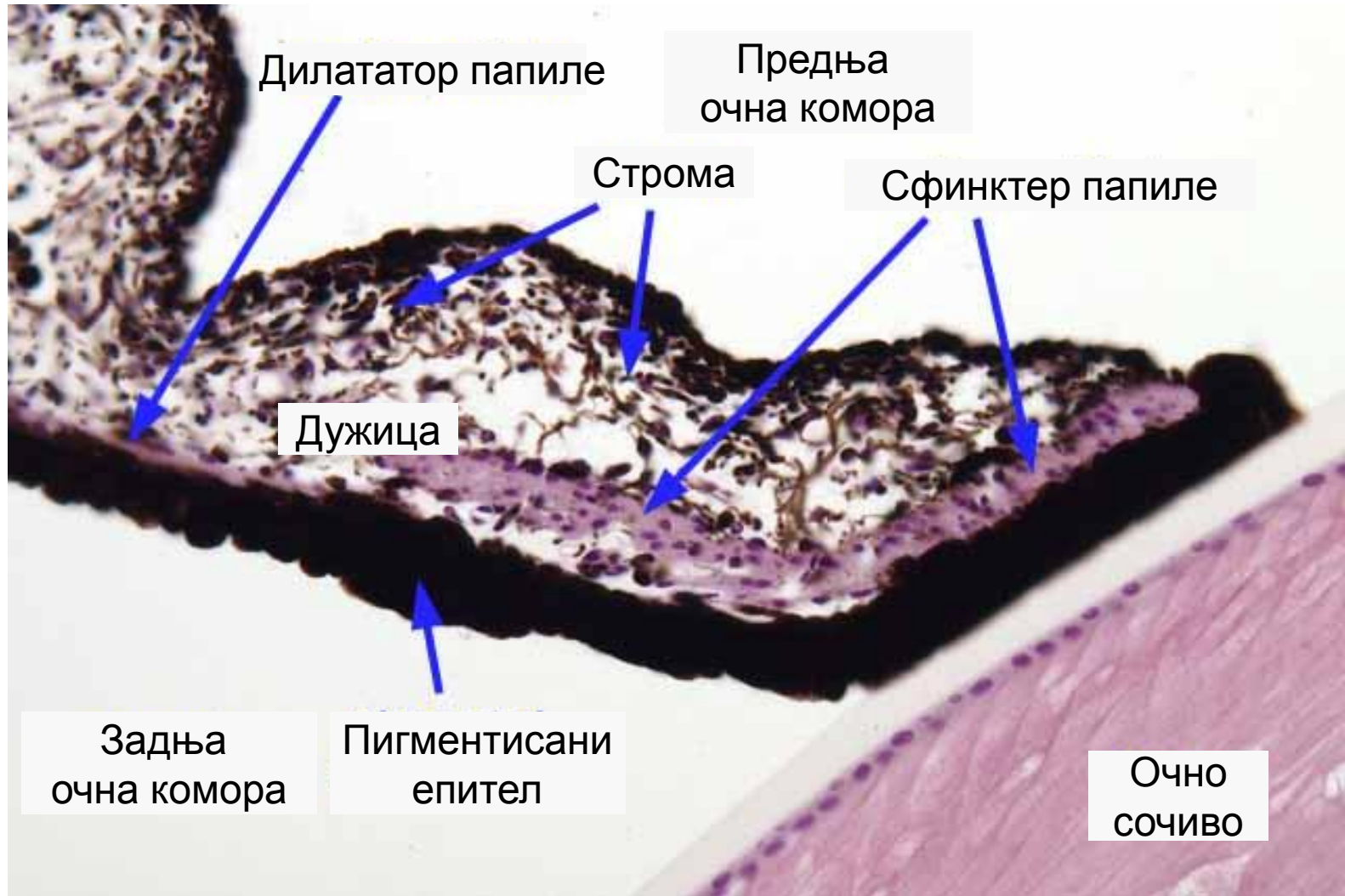

- Ћелијску популацију чине фибробласти, као фиксне ћелије растреситог везивног ткива, али и велики број лутајућих ћелија чији се број и састав мења у запаљењским и алергијским реакцијама.
- Ткиво је флексибилно и слабије отпорно на механички стрес.

Растресито везивно ткиво



Пигментно везивно ткиво




- Варијанта растреситог везива са доста пигментних ћелија.
- Налази се у дужици, цилијарном телу и делу судовњаче.

Густо везивно ткиво



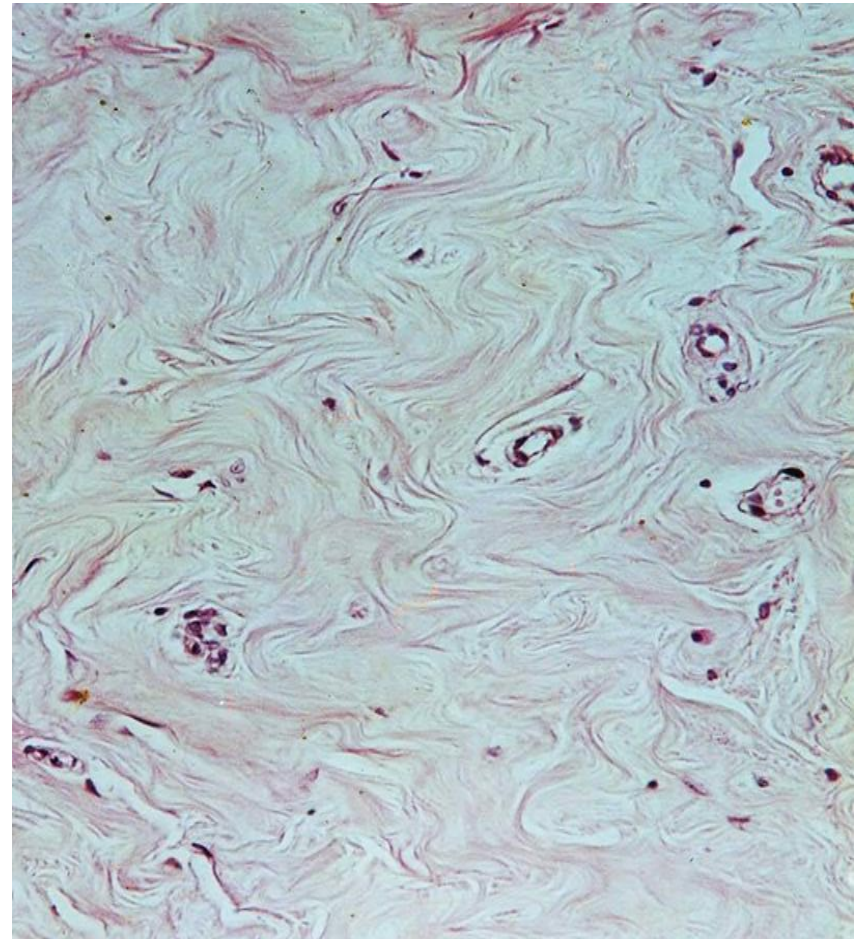
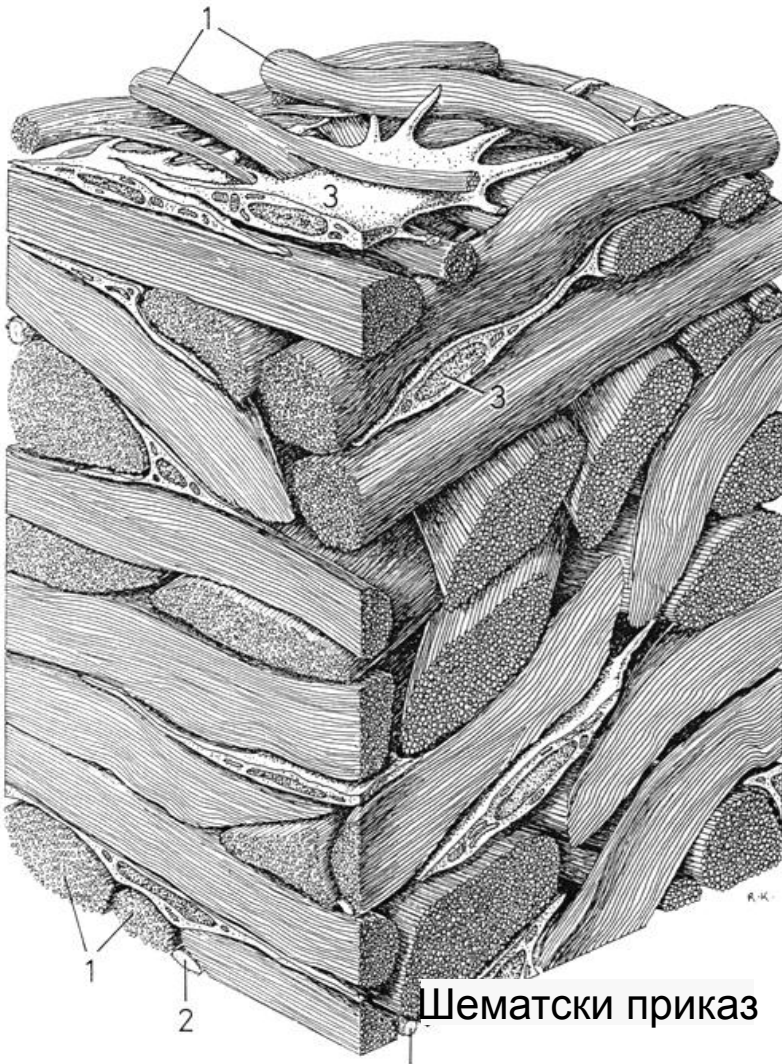
• Ирегуларно везиво



• Регуларно везиво

- У ткиву доминира фиброзна компонента (vlakна), због чега се другачије зове **фиброзно везиво**.
- Од ћелија су заступљени ретки фиброцити и још ређи макрофаги.
- Дели се на ирегуларно и регуларно везивно ткиво.
- **Ирегуларно густо везиво** садржи снопове колагених vlakна усмерене у различитим правцима са мало међућелијске супстанце и ретких фибробласта и макрофага између њих.
- **Регуларно густо везиво** садржи правилно оријентисана колагена и еластична vlakна. У зависности од тога која vlakна доминирају, ткиво се дели на регуларно колагено и еластично везиво.

Ирегуларно густо везивно ткиво



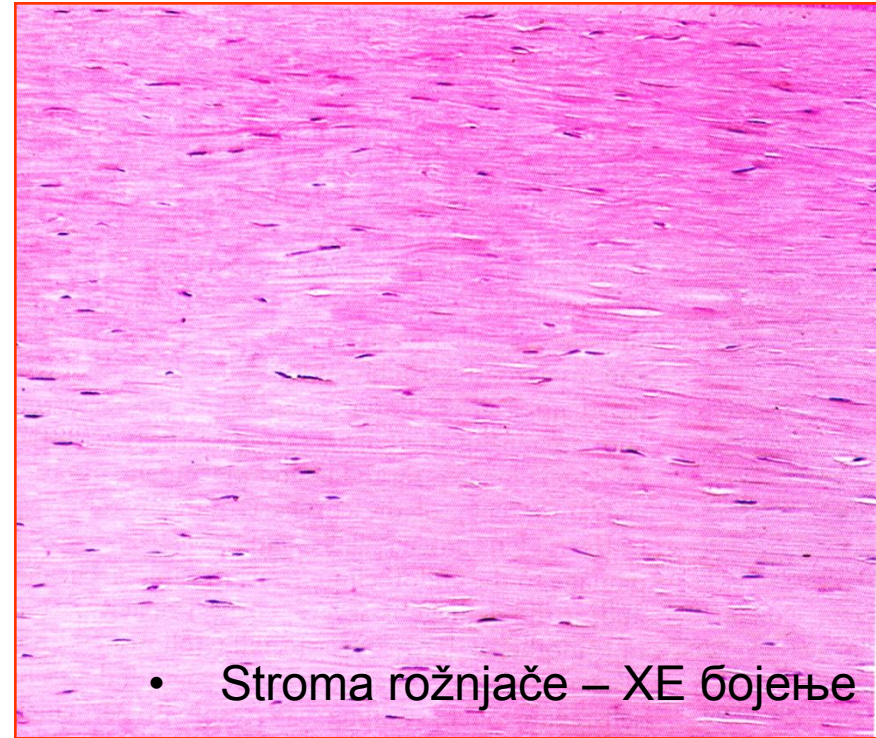
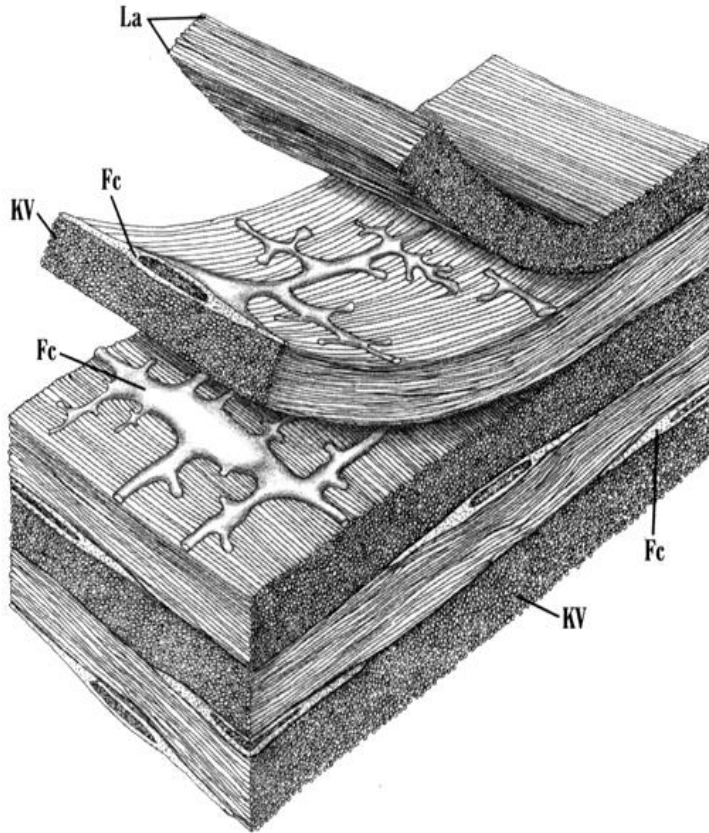
ХЕ бојење

- Налази се у подслузници желуца и црева, у дубини дерма, око већих нерава, у капсули и септама бројних органа итд.

Регуларно колагено густо везиво

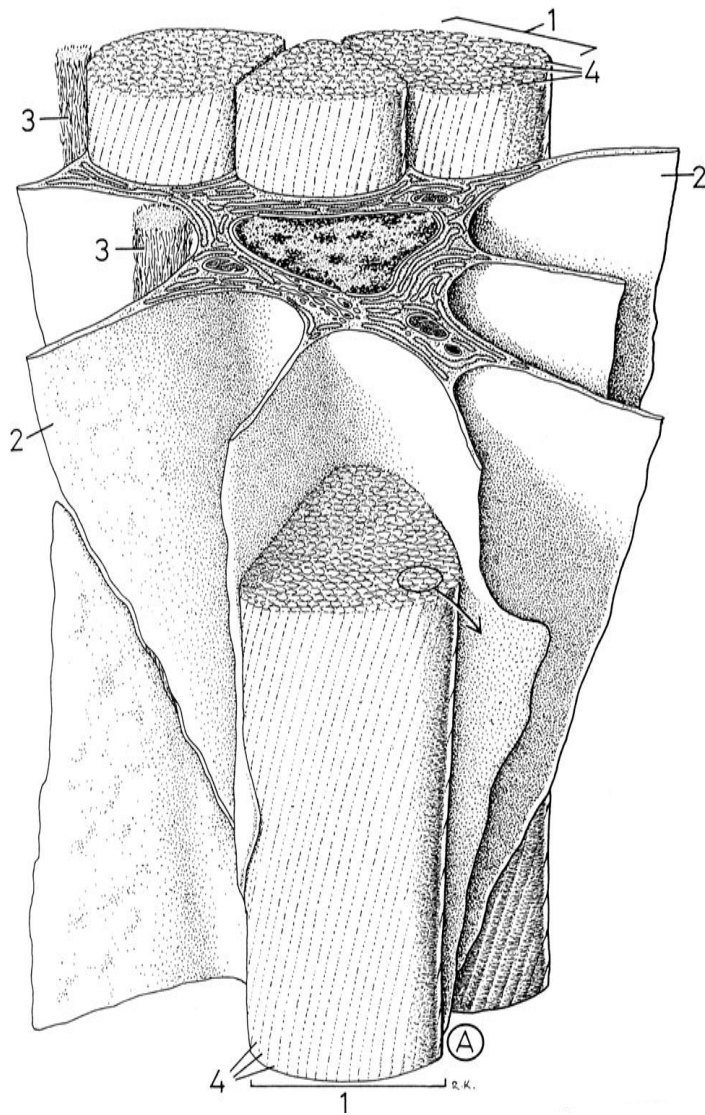
- **Регуларно колагено густо везивно ткиво** може бити састављено из:
 - снопова колагених влакана која имају паралелан распоред, као што је случај код тетива и лигамената ,
 - сноповаили густо напаканих колагених влакана, при чему су влакна у једном слоју паралелно оријентисана, али су слојеви наслагани под различитим угловима, што је случај код фасција, апонеуроza, строме рожњаче, периоста, перихондријума, центрум тендинеум дијафрагме, као и тврде можданице и скелета срчаних залистака.
- Између колагених фибрила налази се врло мало основне супстанце и ретки фиброцити који се код тетиве специфично називају **тендиноцити**.

Регуларно колагено густо везиво

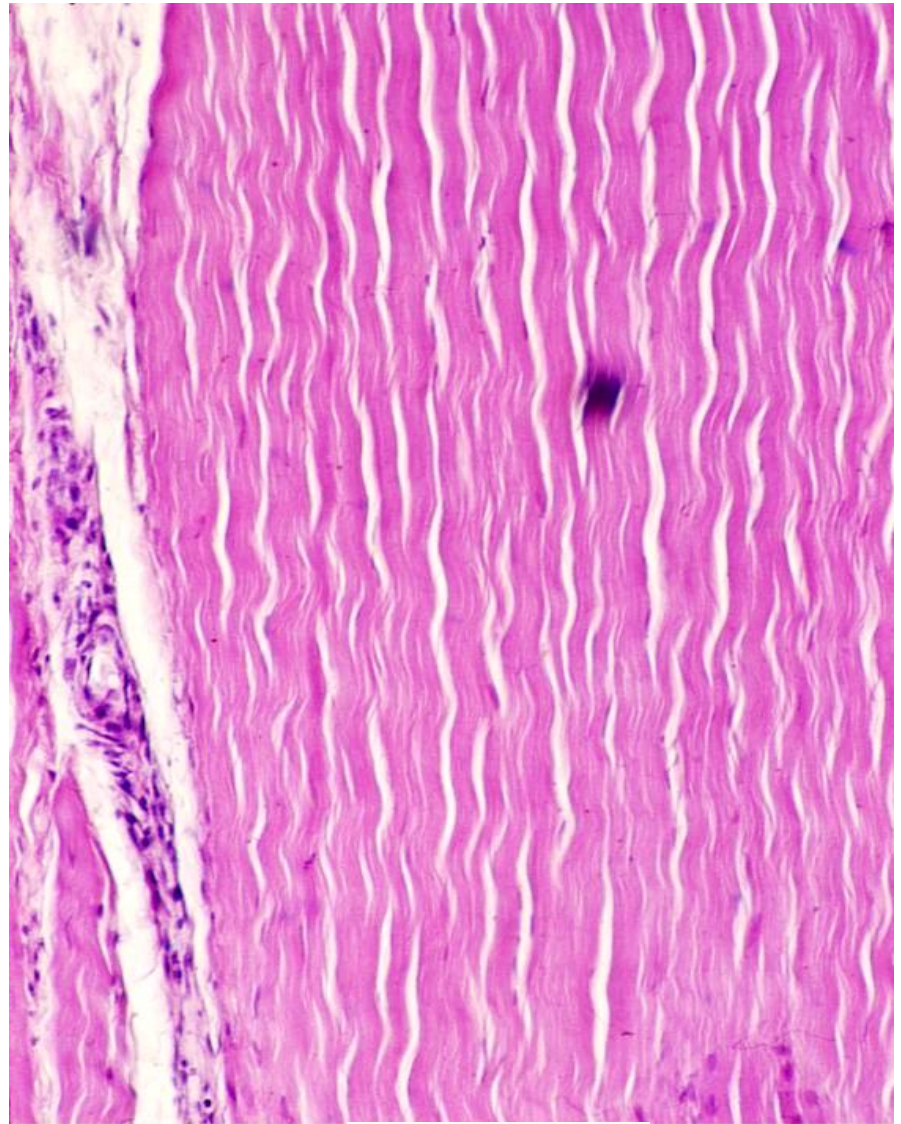


- Налази се у тетивама, лигаментима, фасцијама, апонеурозама, строми рожњаче, перихондријуму и периосту, скелету срчаних залистака.

Тетива

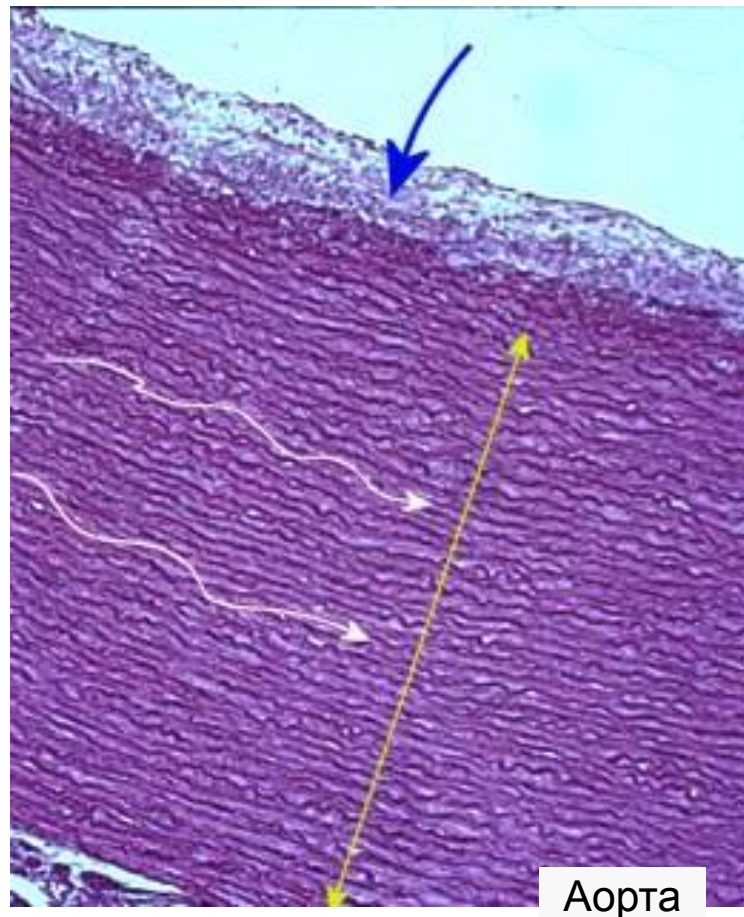
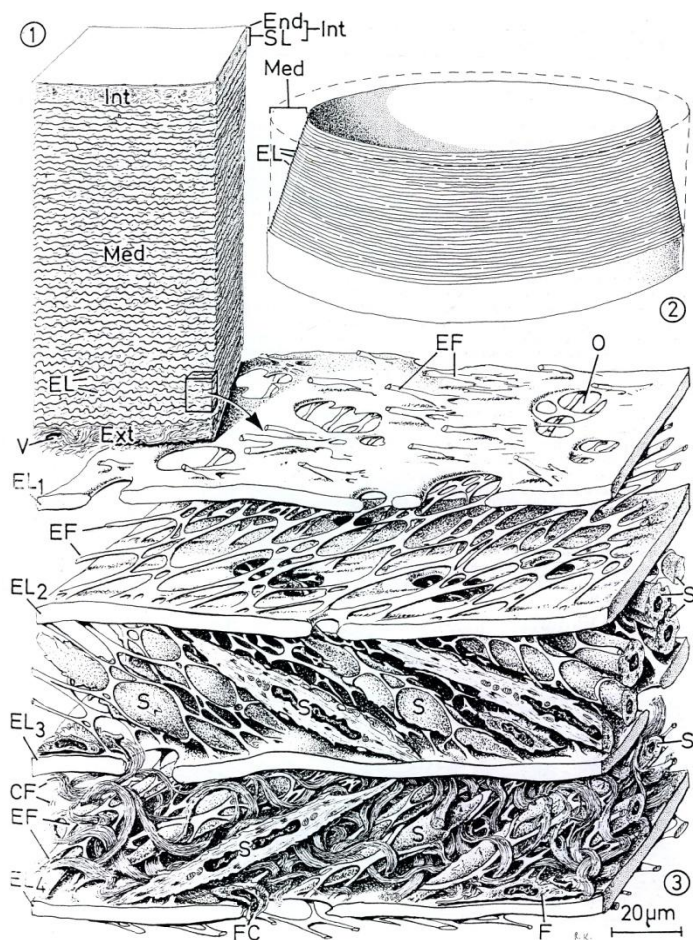


Шематски приказ



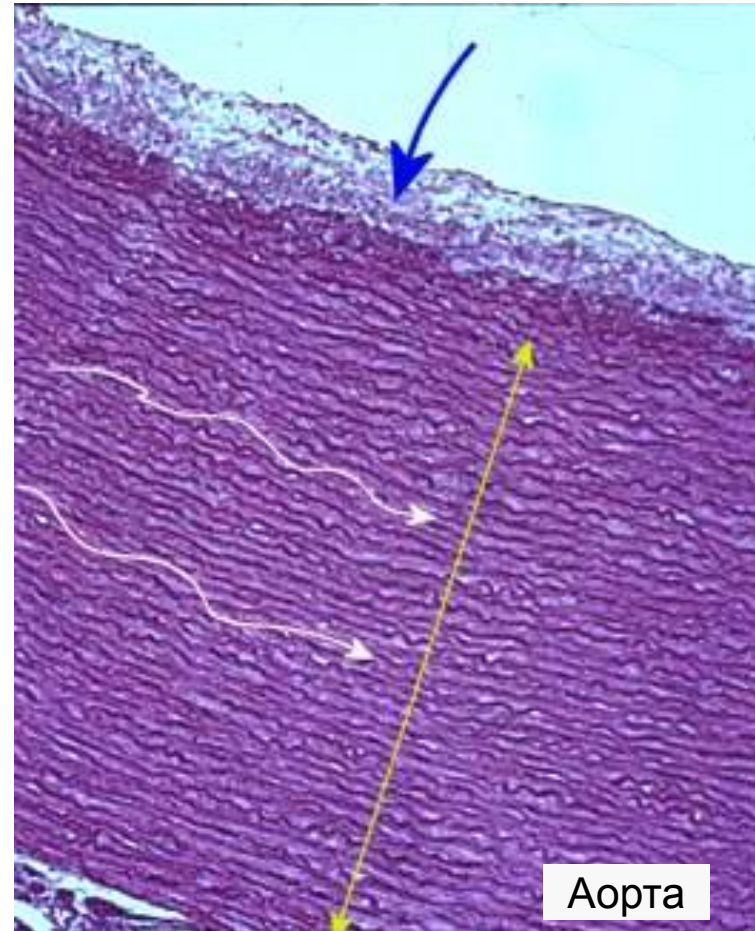
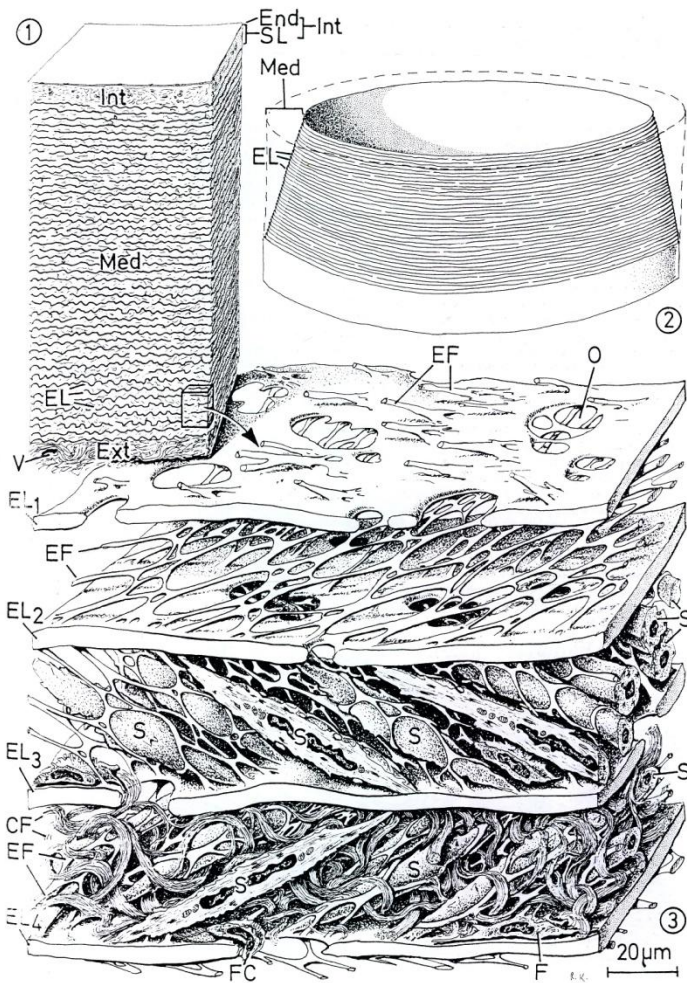
ХЕ бојење

Еластично везивно ткиво



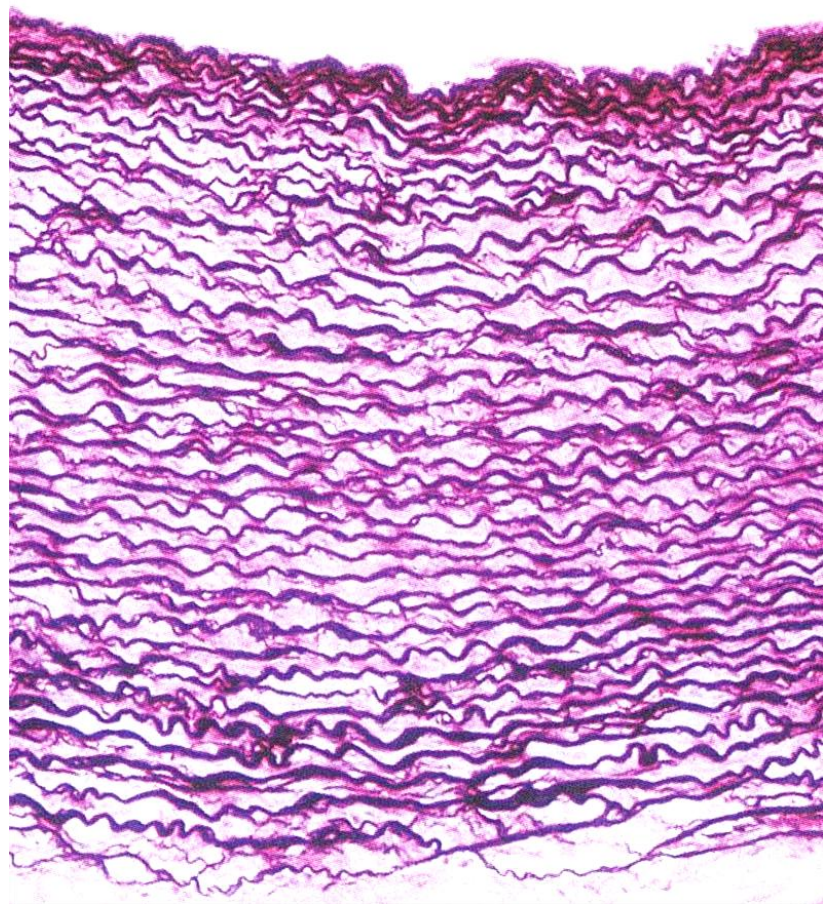
- **Регуларно еластично густо везивно ткиво** садржи дебела еластична влакна, између којих се налази мало основне супстанце са ретким фиброцитима и мало ретикуларних и колагених влакана.

Еластично везивно ткиво

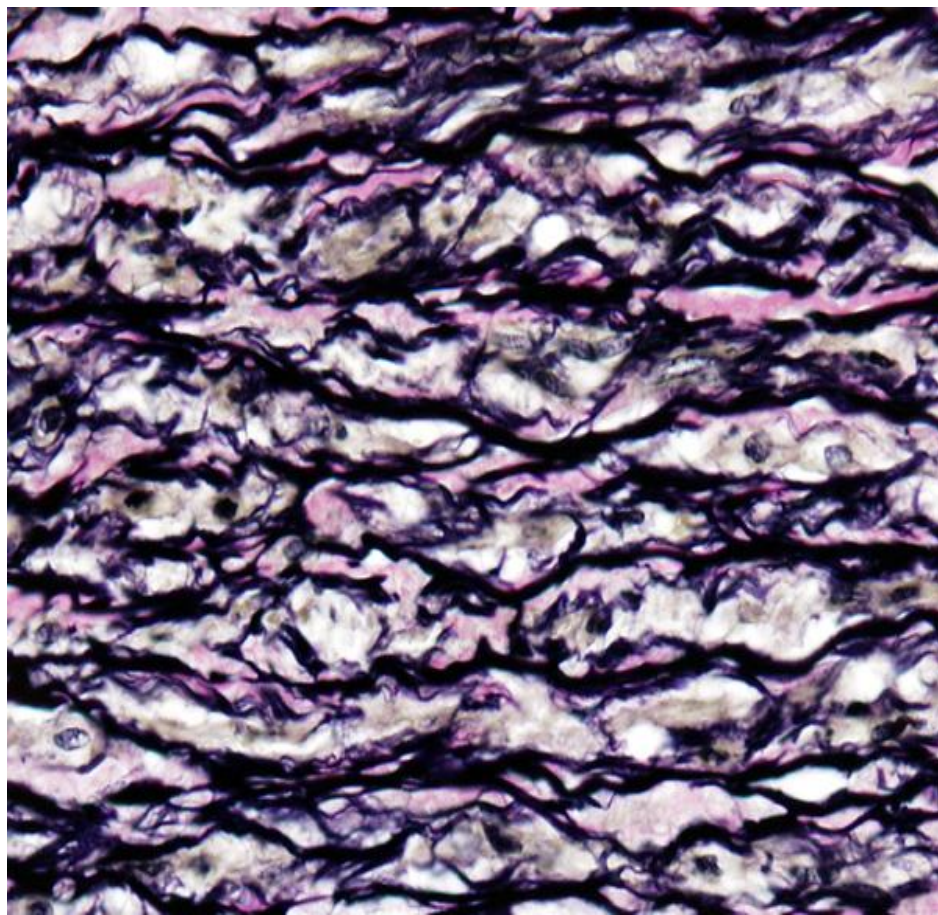


- Налази се у зиду великих крвних судова и појединим лигаментима (lig. flava, ligg. vocalia, lig. nuche).

Аорта

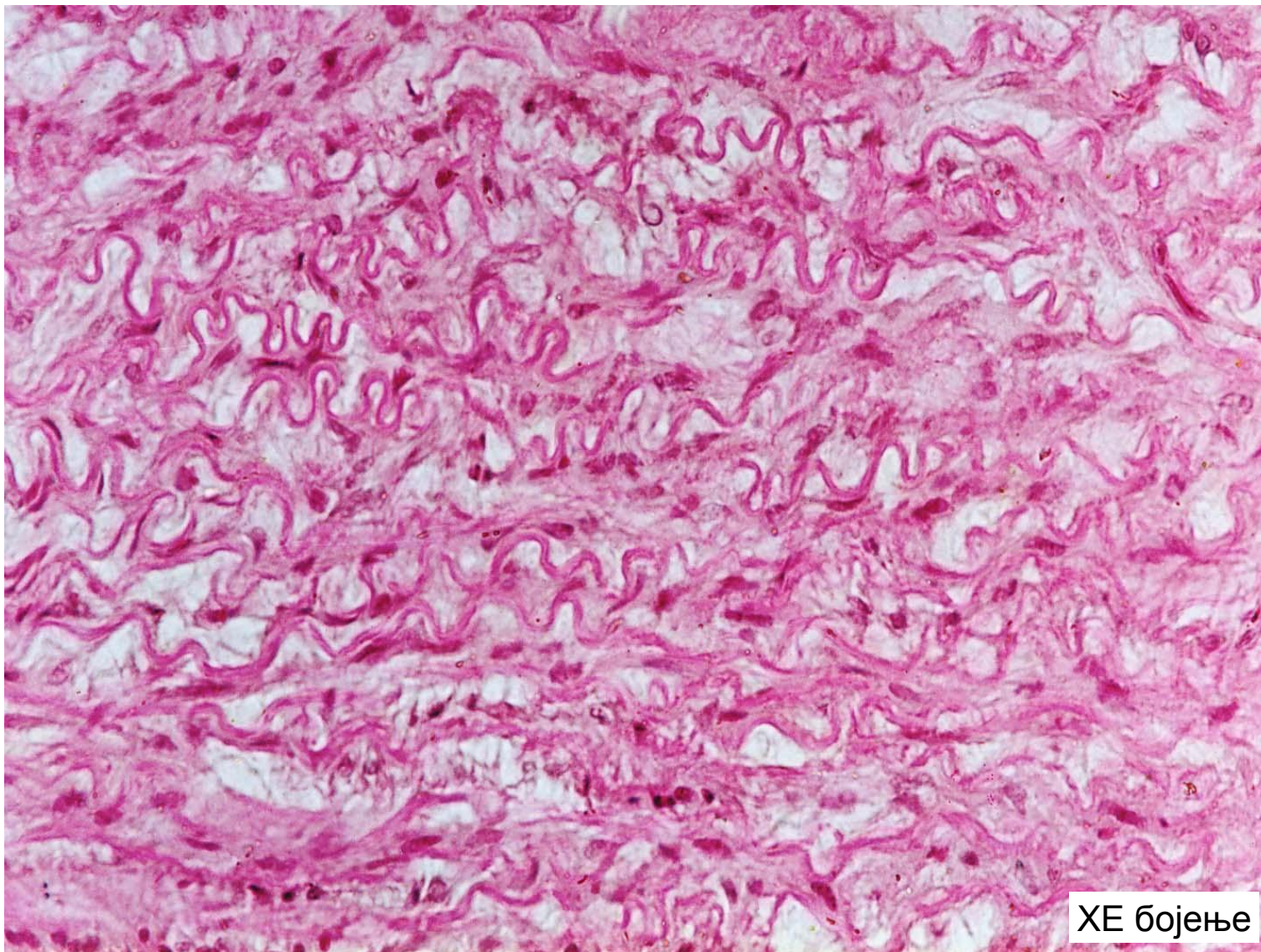


Weigert-ово бојење



Verhoeff - van Gieson бојење

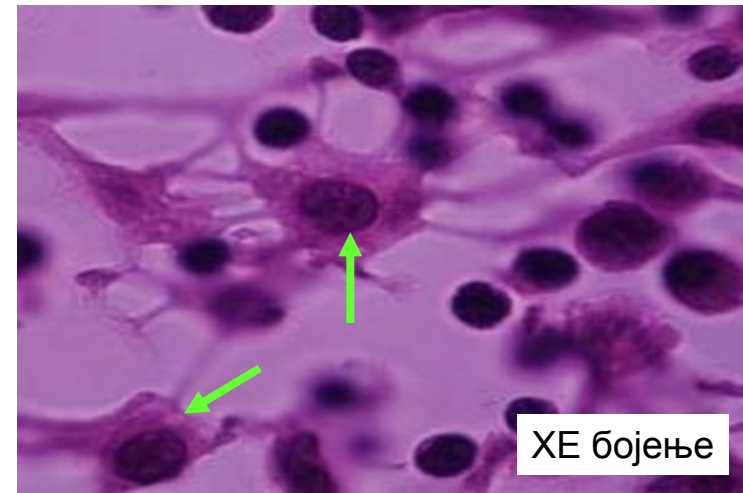
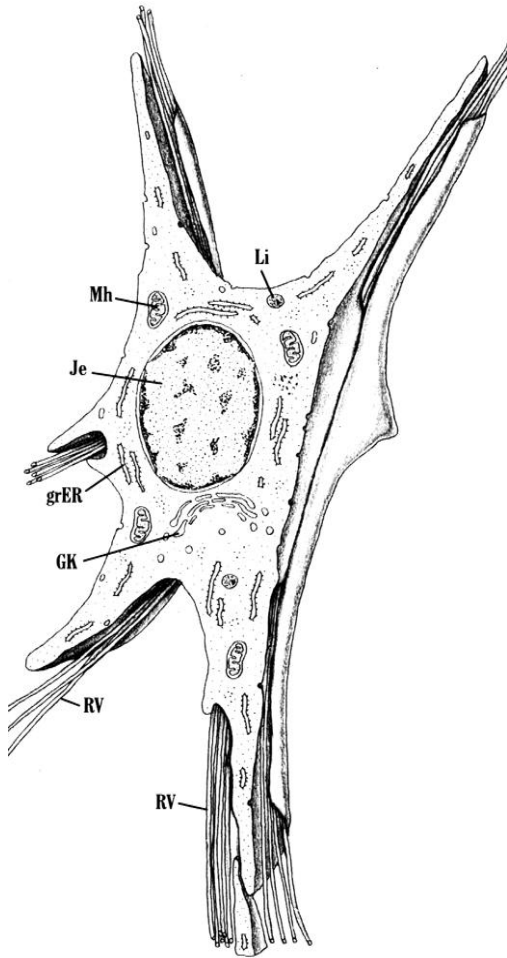
Еластично везивно ткиво



Хематопоезно везивно ткиво

- Специјализовано за продукцију ћелија крви и за сазревање лимфоцита.
- Ткиво је јако целуларно и мекане конзистенције.
- Налази се у хематопоезним и лимфним органима, а дели се на мијелоидно и лимфно ткиво.
- **Мијелоидно ткиво** налази се у коштаној сржи и у њему доминирају незреле ћелије крви, односно претходници зрелих крвних ћелија.
- **Лимфно ткиво** налази се у тимусу, слезини, лимфним чворовима и мукози дигестивног тракта. У њему доминирају лимфоцити. Лимфно ткиво дели се на **лимфоепително** и **лимфоретикуларно ткиво**.
- Мијелоидно и лимфоретикуларно ткиво садрже ретикуларне ћелије и ретикуларна влакна те се често означавају једним именом - **ретикуларно везивно ткиво**.

Ретикуларне ћелије

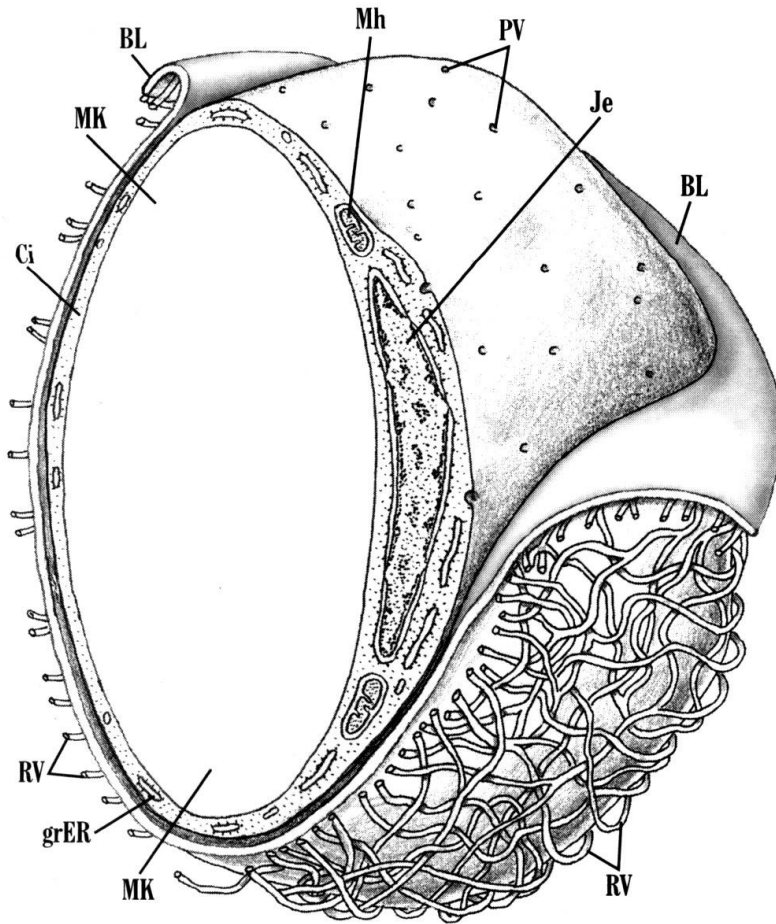


- Имају звездасто тело и дуге продужетке којима омотавају ретикуларна влакна.
- У цитоплазми добро изражен систем цистерни грЕР-а и Голџи апарат, који учествују у синтези колагена (ретикуларних влакана).
- Део популације ретикуларних ћелија подсећа на фиброците, а други део на макрофаге.
- Посебном варијантом ретикуларних ћелија сматрају се **адвентицијалне ћелије** у коштаног сржи и **литоралне ћелије** лимфног чвора.

Масно ткиво

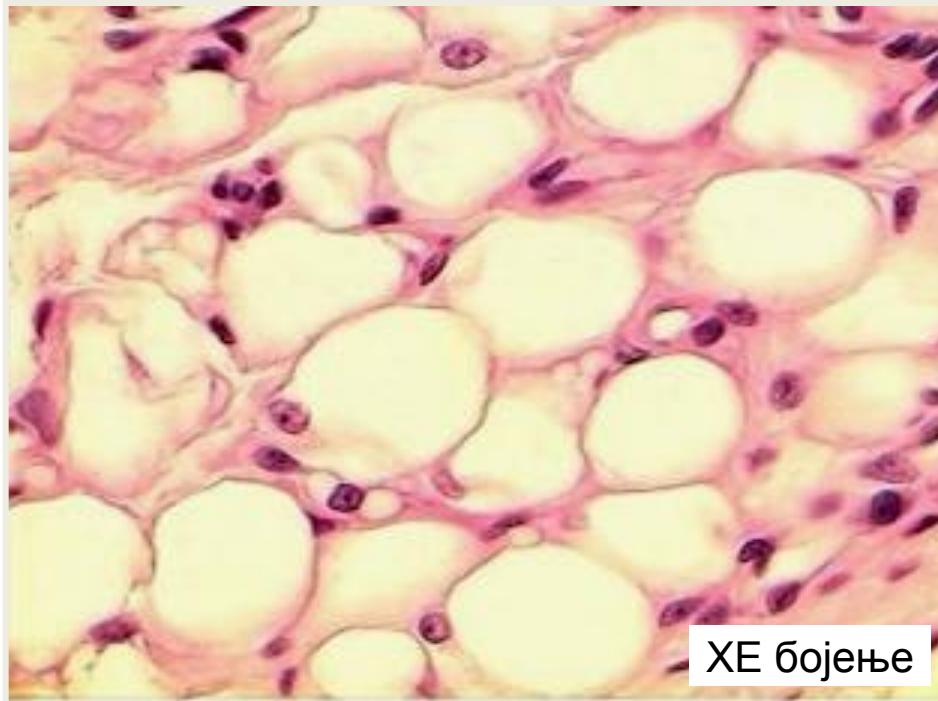
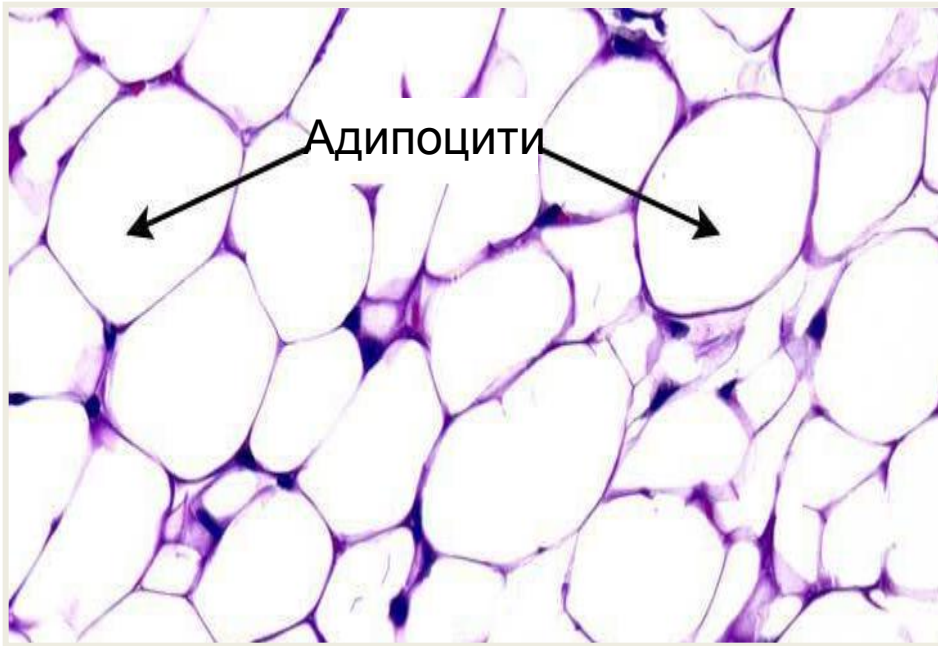
- Масно ткиво је високоспецијализовано целуларно везивно ткиво у коме доминирају ћелије специјализоване за акумулацију липида.
- Изграђено је углавном из ћелија, док је ЕЦМ слабије заступљен.
- Код одраслог човека на масно ткиво отпада око 12-15% телесне масе, а код жене 20-25%.
- Дели се на **жуто** и **мрко масно ткиво**.

АДИПОЦИТ



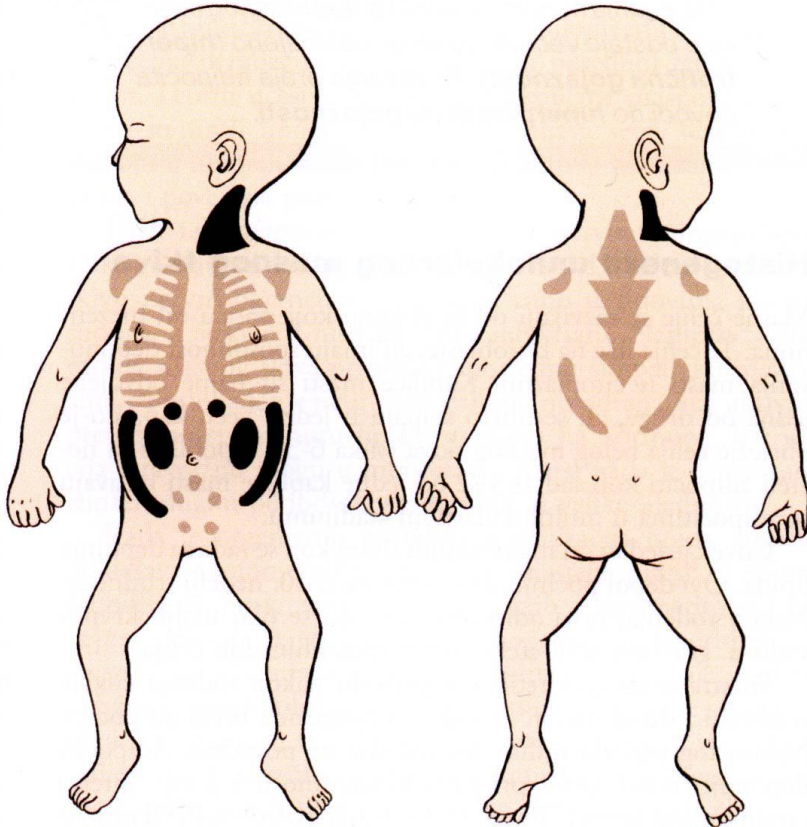
- Ћелије жутог масног ткива зову се **адипоцити** или **липоцити**.
- Адипоцит је округла ћелија, пречника 50-150 μm , окружена екстерном ламином.
- Органеле су слабо изражене, а највећи део ћелије заузима масна кап. Једро је потиснуто на периферију ћелије.
- Жуто масно ткиво се зове и унилокусно јер се у адипоцитима налази само једна масна кап у којој су депоновани триглицериди.

Масно ткиво



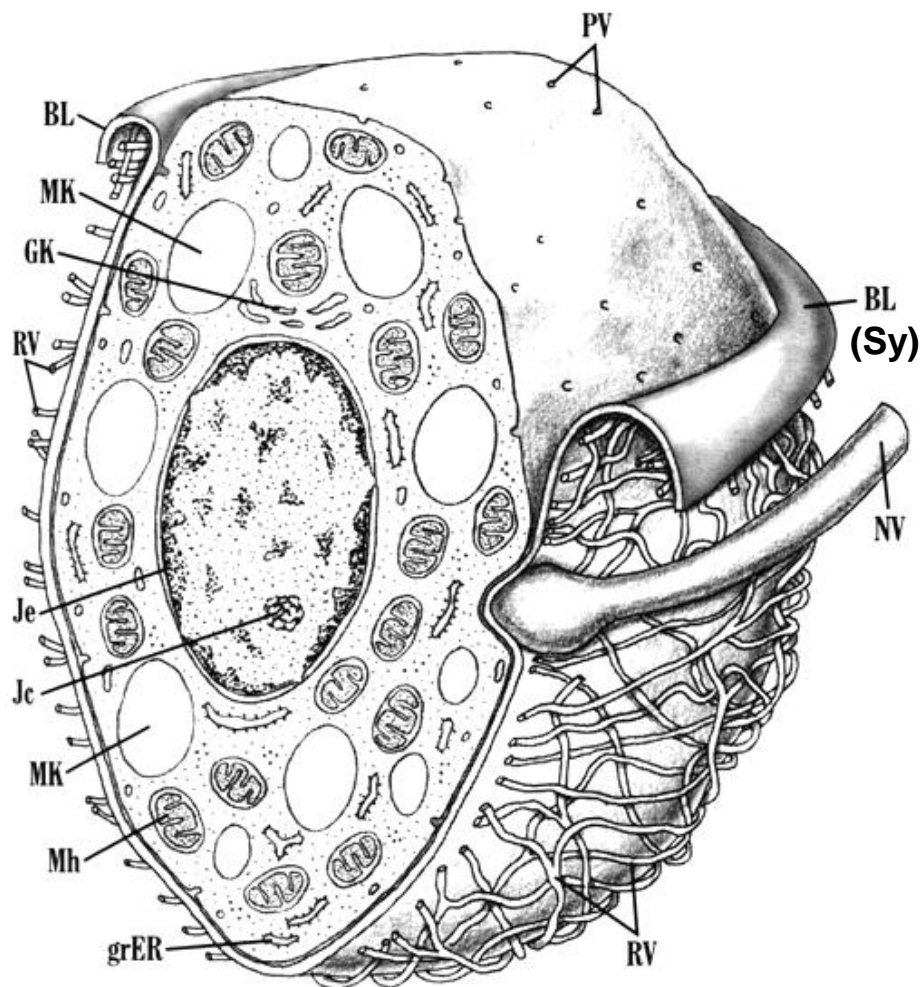
- Улоге масног ткива:
 - депо енергије
 - механичка улога (шок адсорбенс)
 - термоизолатор
 - терморегулатор
 - ендокрина улога
- Адипоцити лучи хормоне **лептин, адипонектин, ангиотензиноген и резистин**, као и цитоине назване **адипокини**.

Мрко масно ткиво



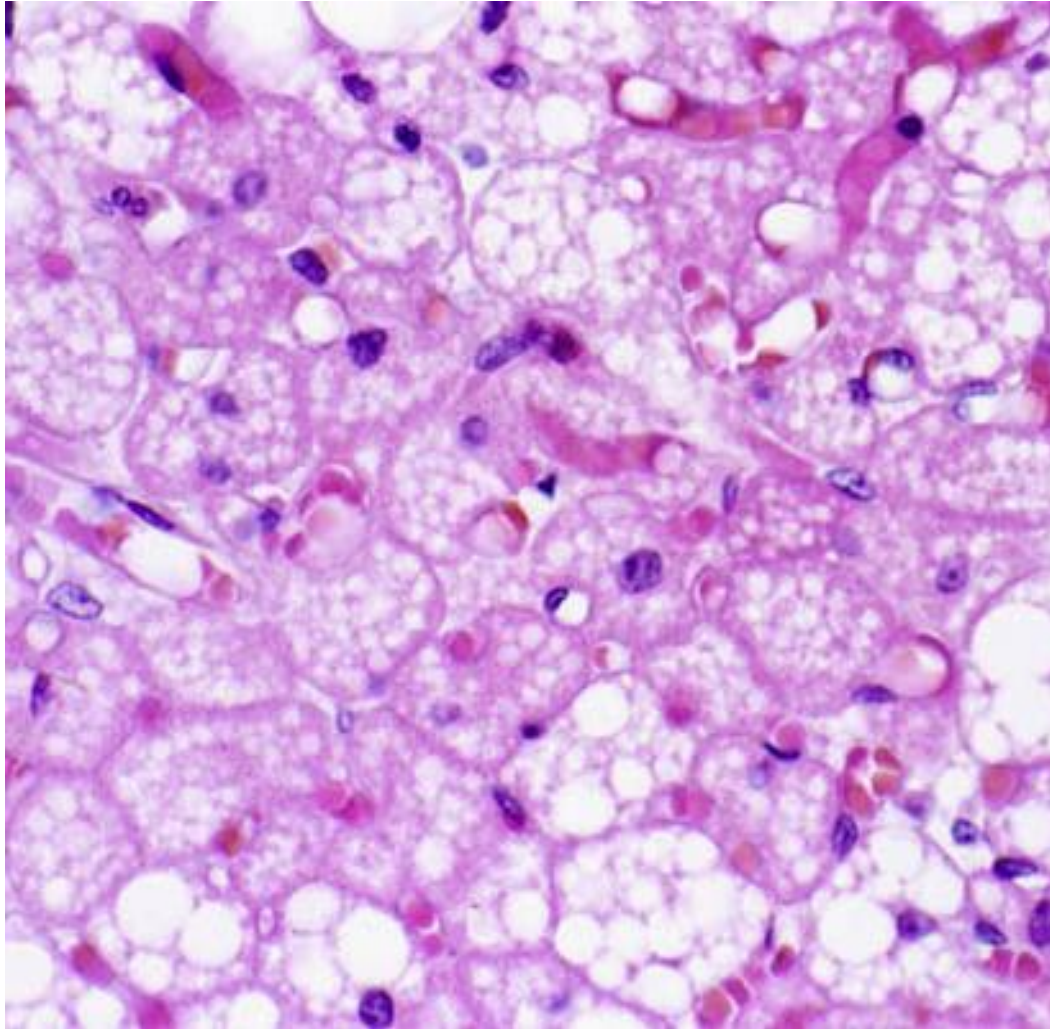
- Чини 2-5% телесне масе новорођенчета, касније ишчезава.
- Налази се у врату, медијастинуму, абдомену.
- Специјализовано је за продукцију енергије (“хемијски грејач”).

Ксантоадипоцит



- Ћелије мрког масног ткива зову се **ксантоадипоцити**.
- Ксантоадипоцити су полигоналног облика и знатно су ситнији од адипоцита.
- Ћелија има округласто, централно постављено једро и већи број масних капи (отуда назив мутилокусно ткиво).
- Немијелинизована влакна симпатикуса директно инервишу ћелију.

Мрко масно ткиво



- Препарат мрког масног ткива подсећа на препарате ендокриних жлезда.
- Мрка боја ткива потиче од високе концентрације цитохрома и богате мреже капилара.

Мрко масно ткиво

